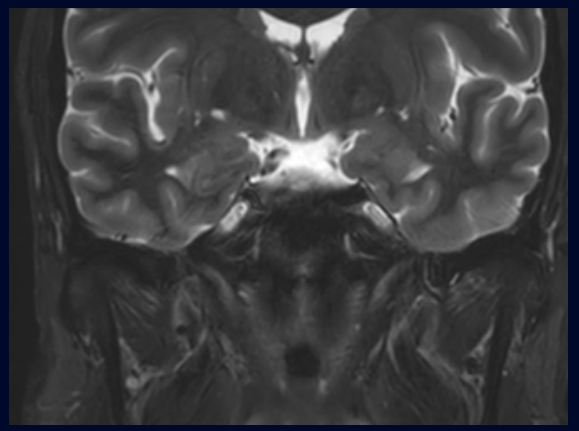
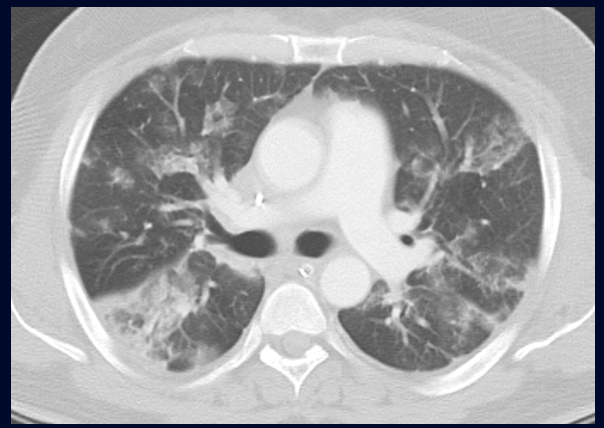
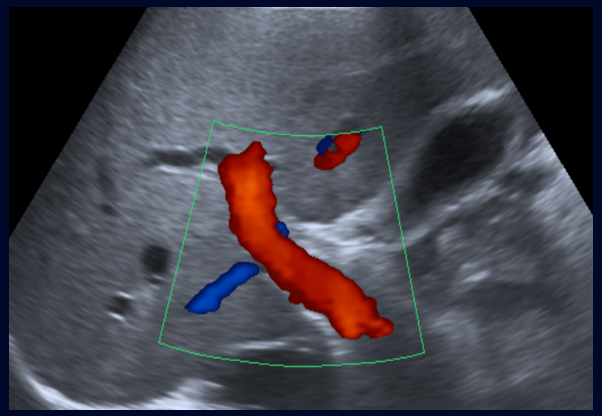

Cas de la semaine #204

1er mars 2021

Préparé par Dr Anass Benomar R2

Dr Francis Fortin R5 Dr Isabelle Trop MD MPH

Dr Céline Bard MD Dr Micheline Thibodeau MD

CHUM

Université de Montréal | Faculté de médecine
Département de radiologie, radio-oncologie et médecine nucléaire

Histoire Clinique

- Bonne santé, sans antécédents
- Athlète de haut niveau (soccer)

- Amené à l'urgence par son frère à cause d'une altération de l'état de conscience, céphalées, fièvre et douleurs abdominales x 24h

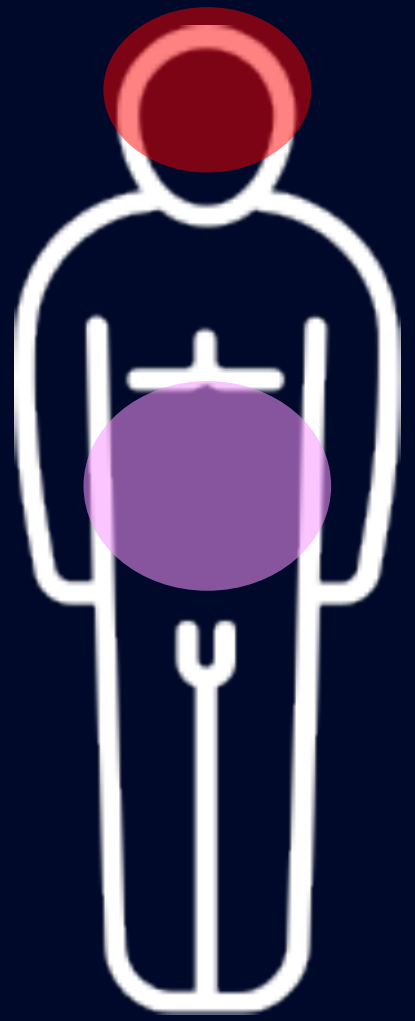

31 ans

Originaire du Bénin

Scan cérébral C-

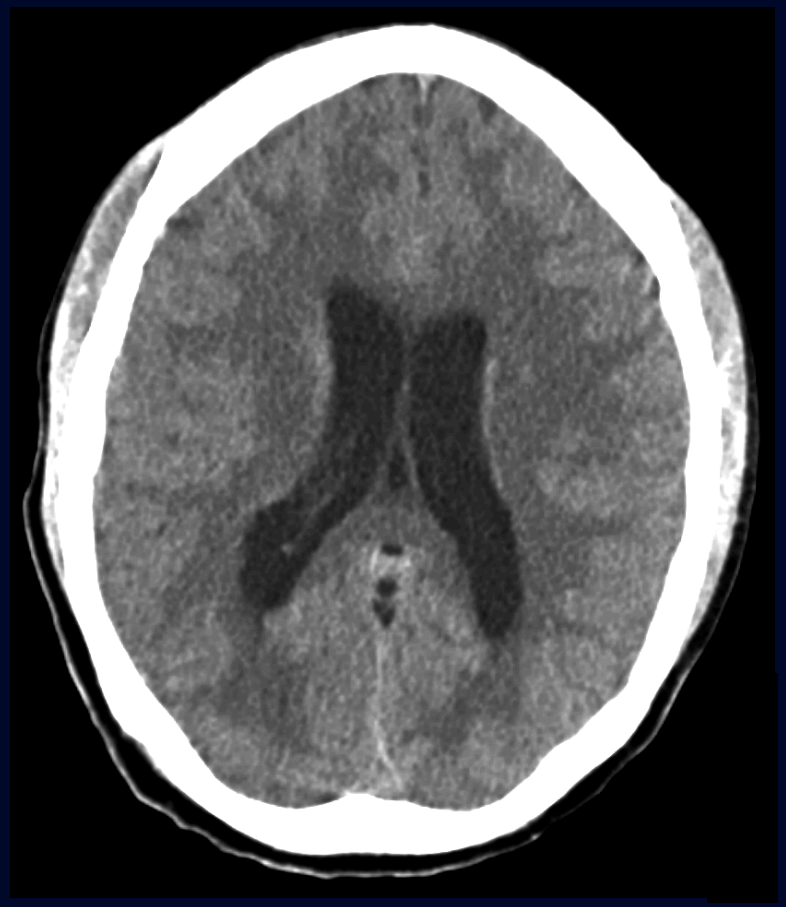

Scan cérébral

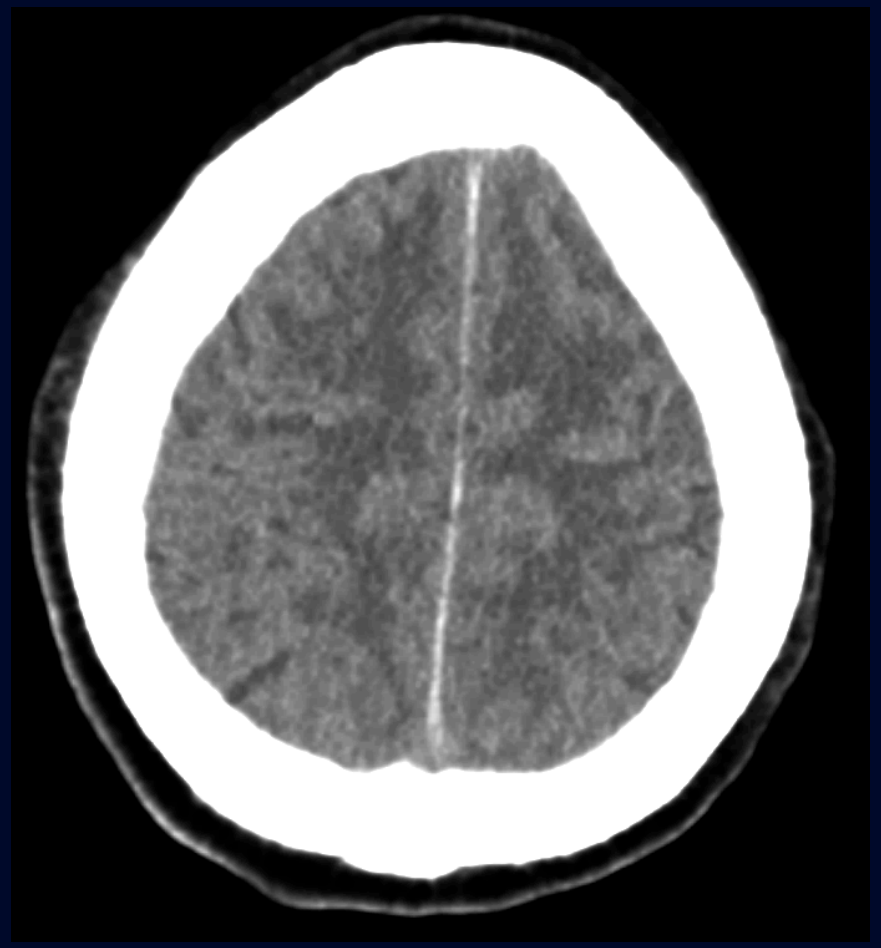

Sans contraste

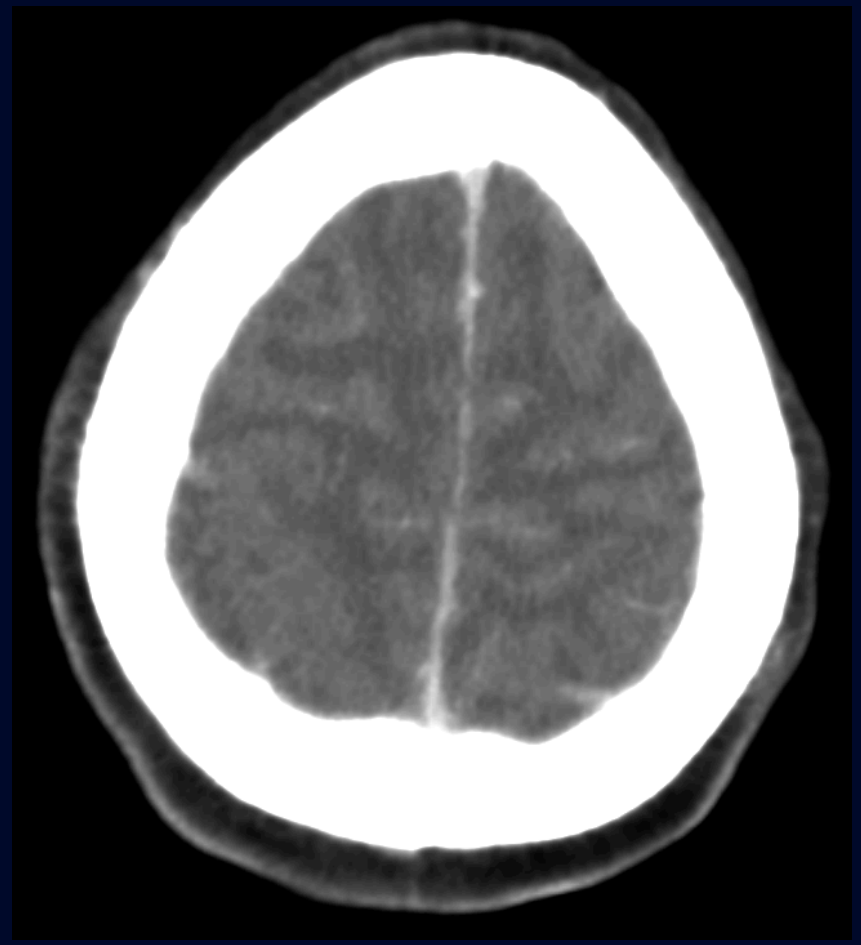

Avec contraste

Scan abdo-pelvien C+

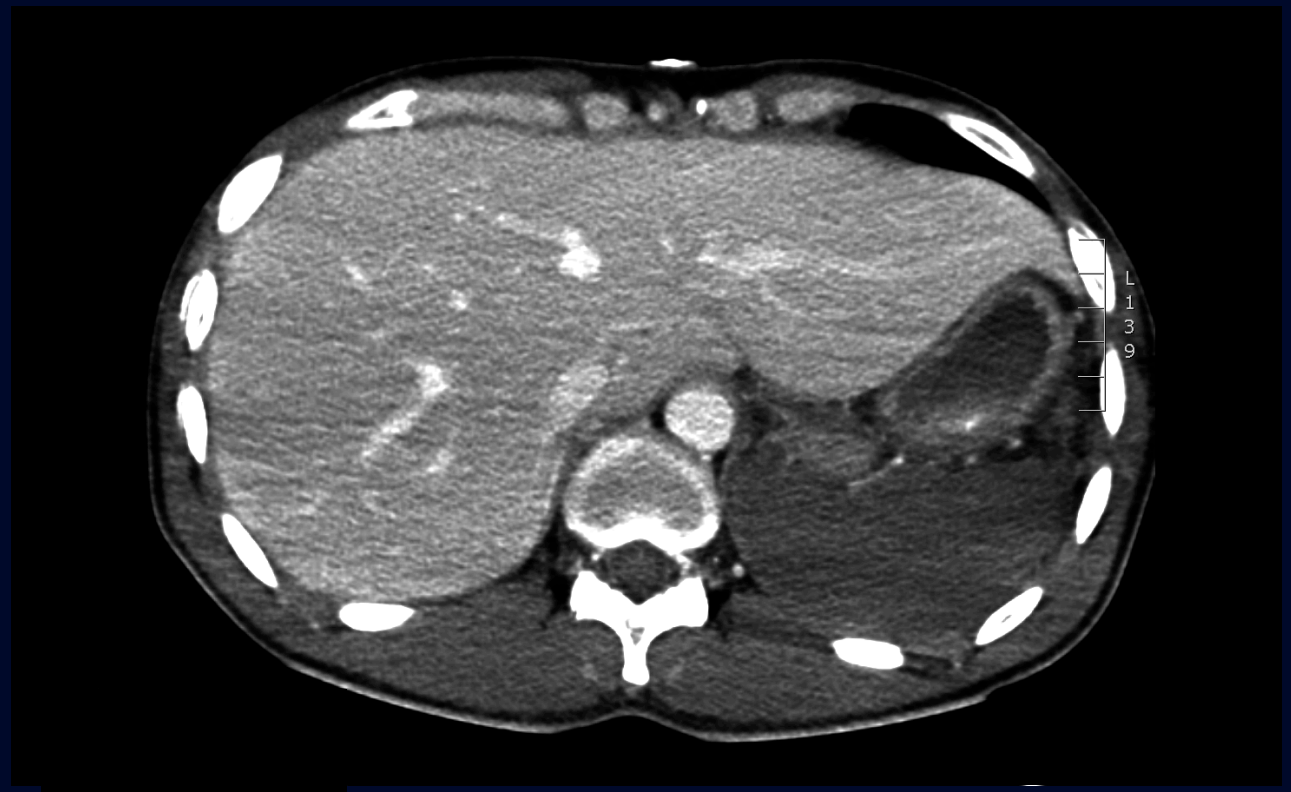

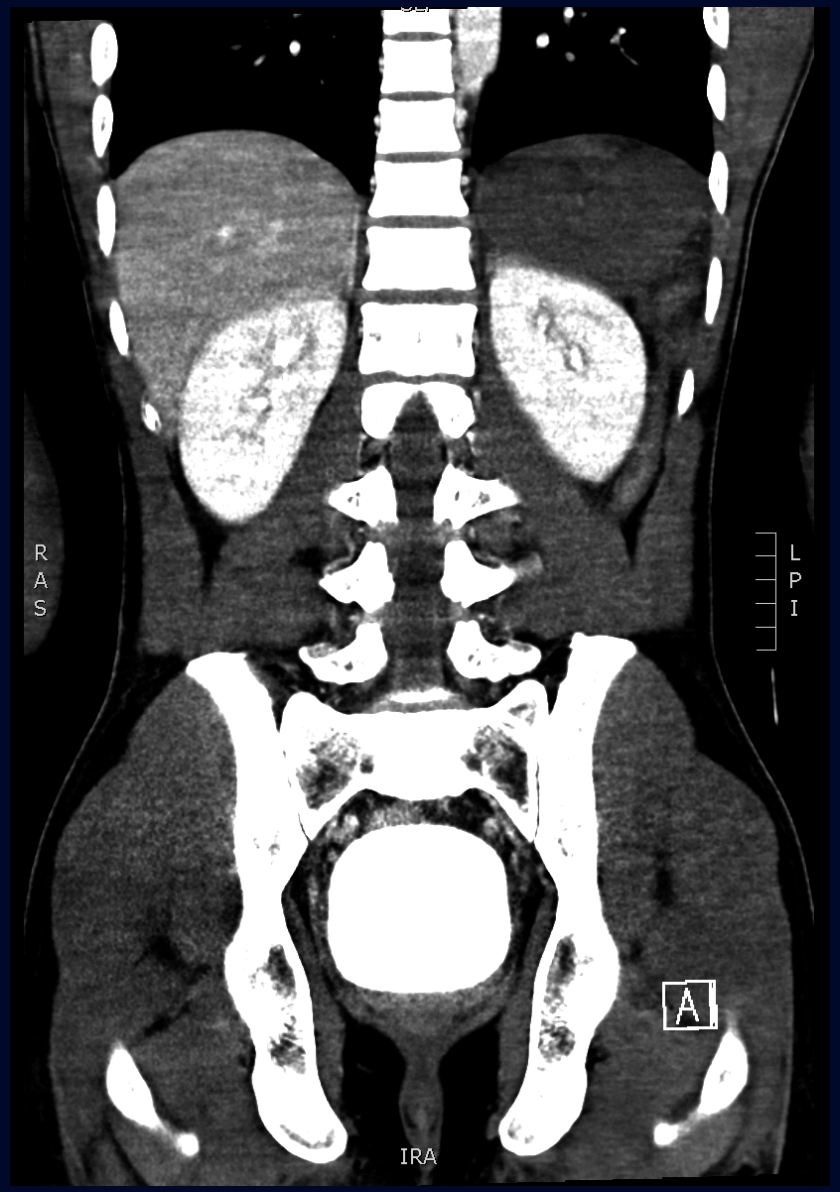

Échographie abdominale – rate

6 jours après le scan abdo

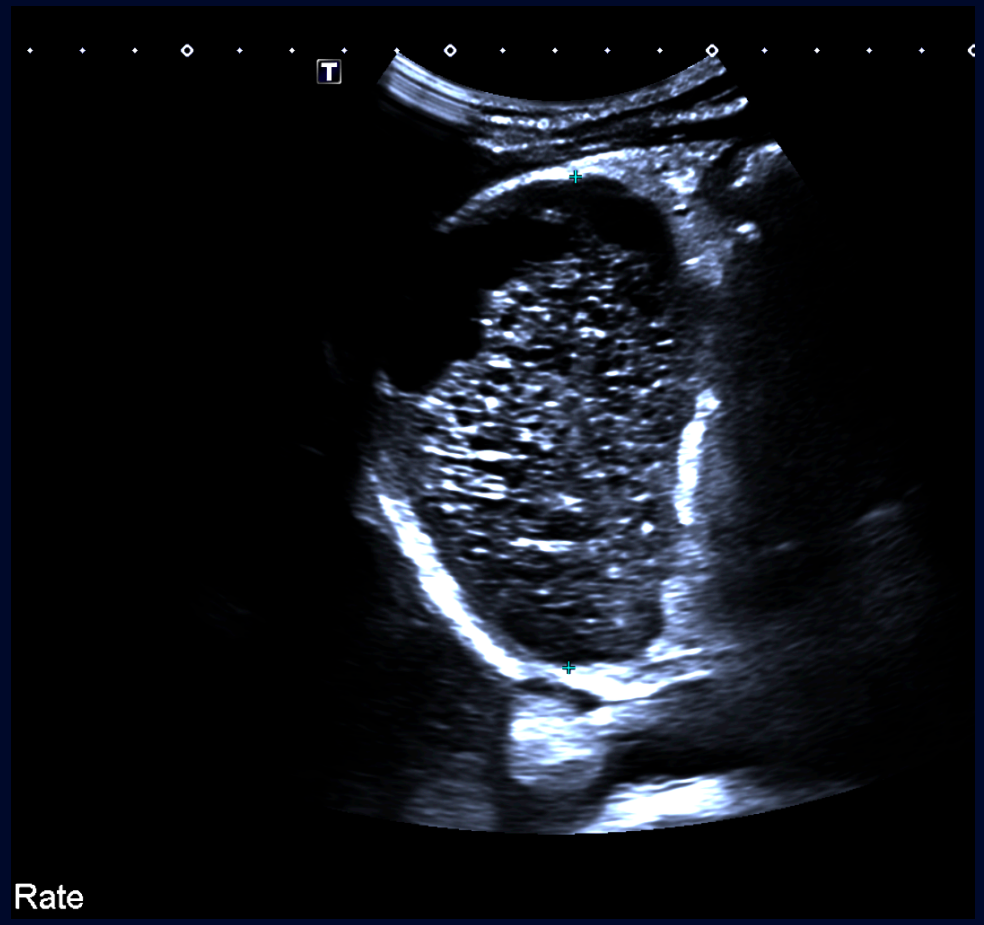

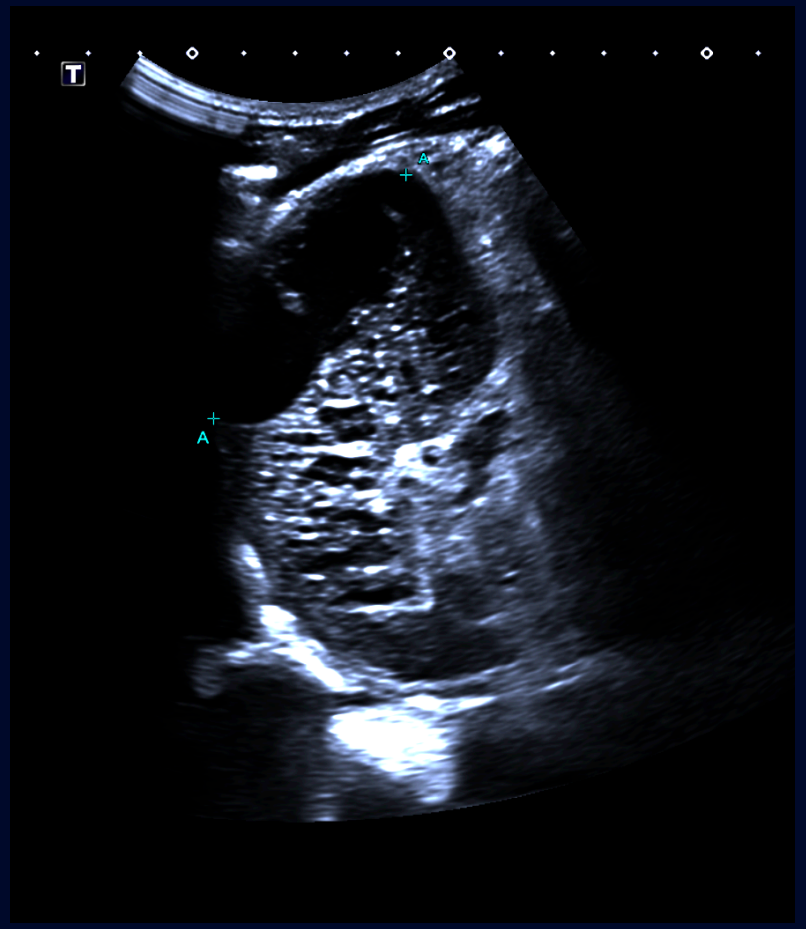

Description scan cérébral C-

Dilatation ventriculaire* et visibilité des cornes temporales
sans résorption transépendymaire, suggestives de début d'hydrocéphalie

Taille limite du 3è ventricule = 3 mm < 40 ans (réf 5)

Description scan cérébral C-

Sans contraste

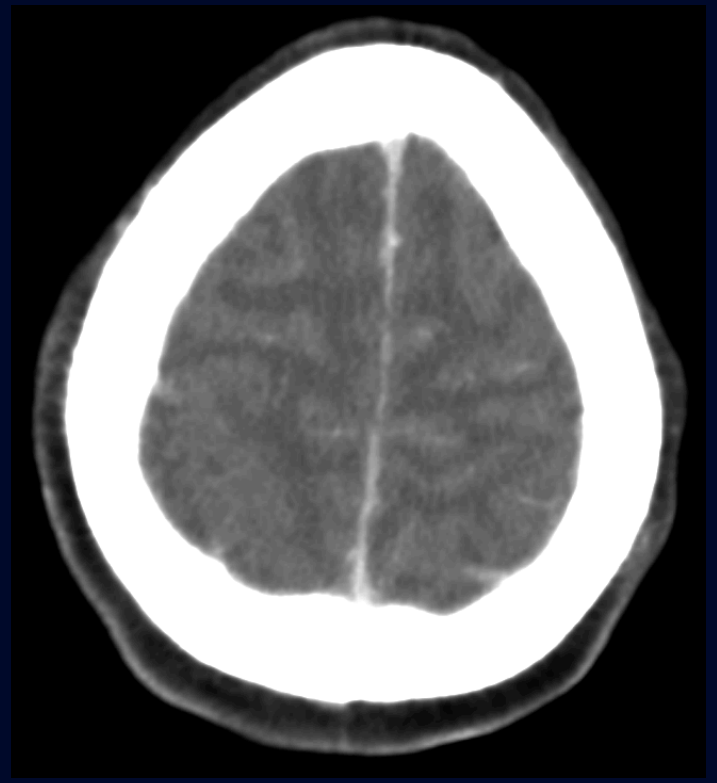

Avec contraste

Même à cet âge, on peut évoquer un effacement des sillons de la haute convexité.

Description scan abdo-pelv C+

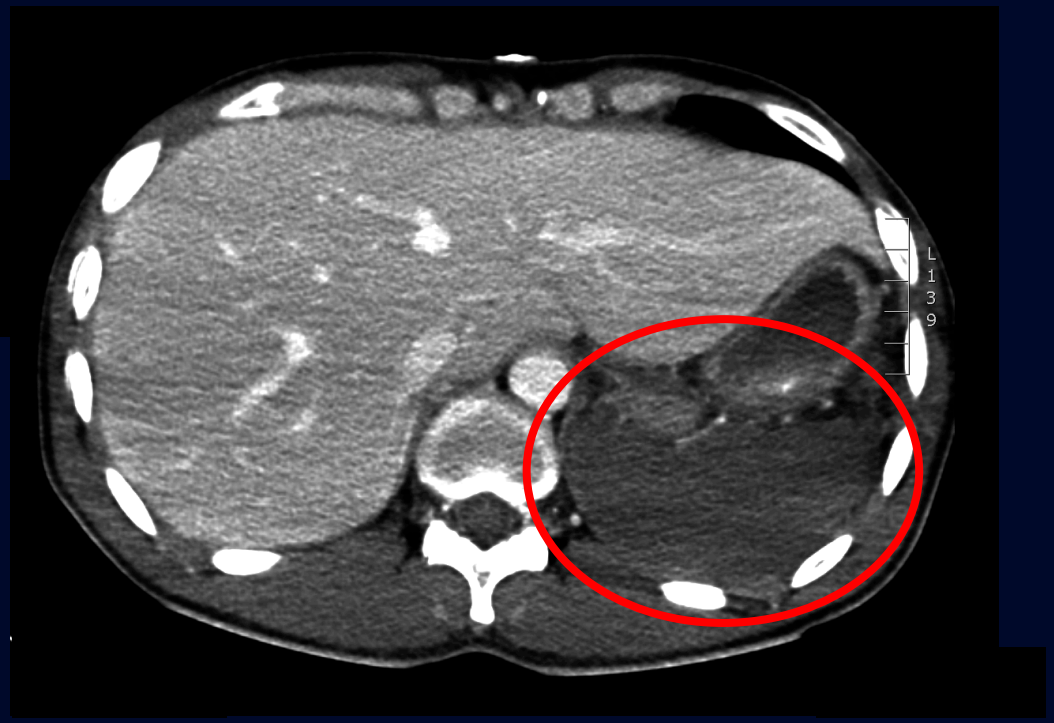

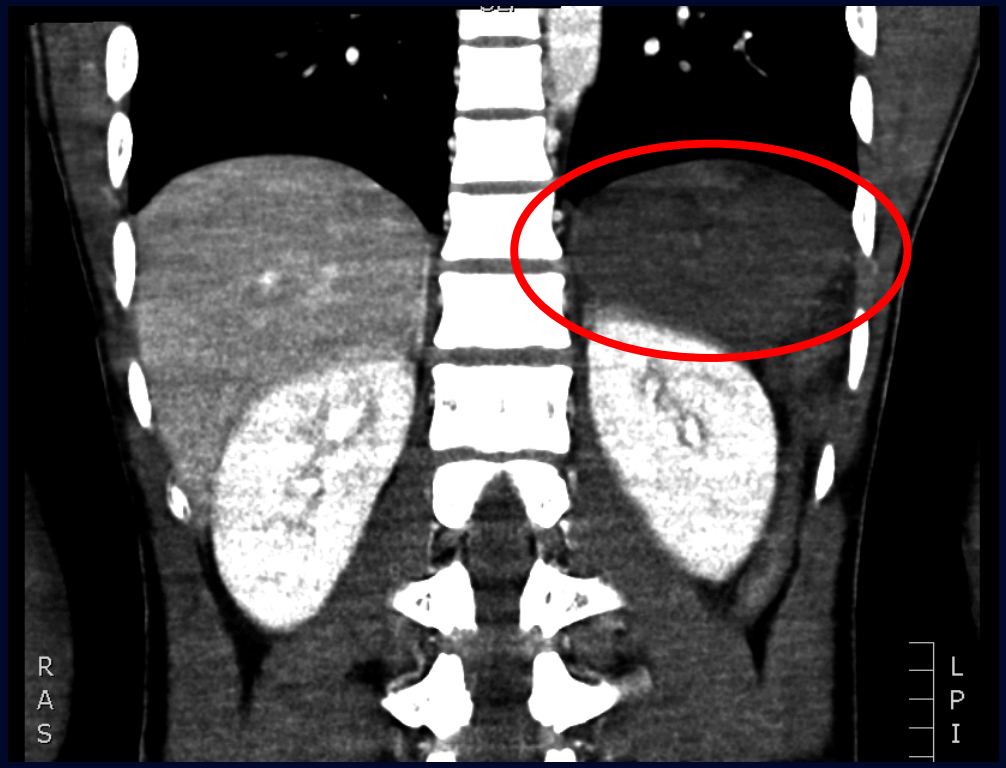

Rate diffusément hypodense, densité mesurée à 56 unités Hounsfield.
En comparaison au parenchyme hépatique, pas de rehaussement.

Description échographie splénique

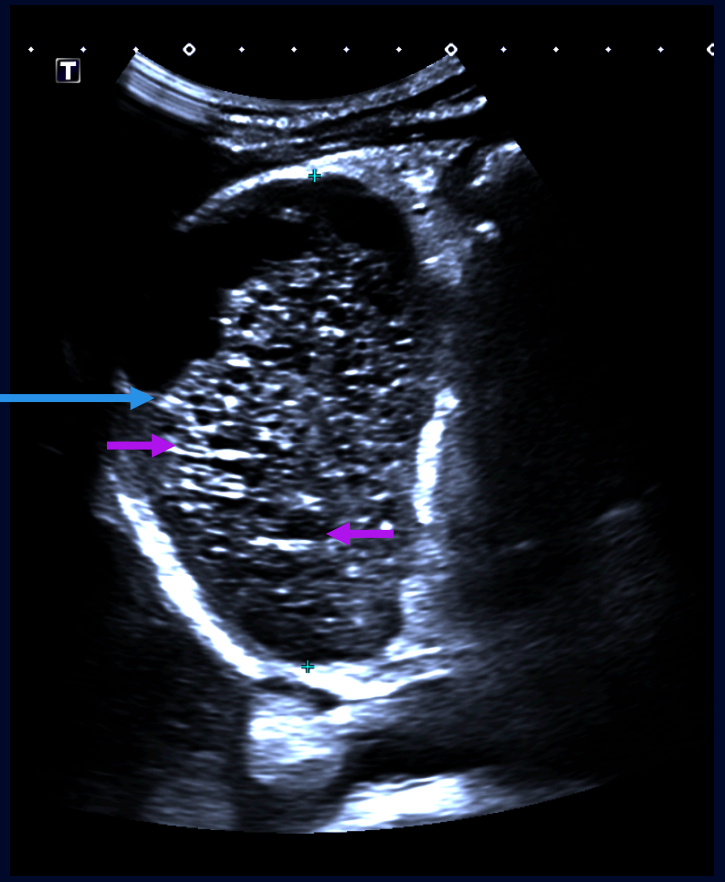

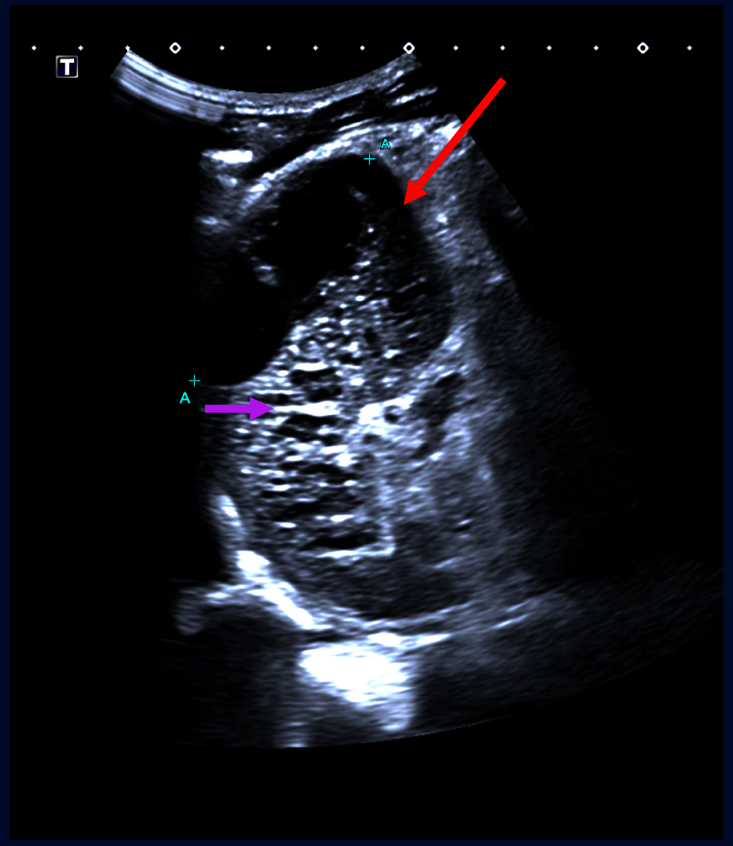

Rate hétérogène, avec zone d'allure liquidienne (nécrotique) en sous-phrénique et plusieurs « bright band signs » suggestifs de nécrose liquéfactive quasi-complète.

Synthèse radiologique

- Jeune homme avec nouvelle confusion et symptômes abdominaux
- Au CT cérébral: début d'hydrocéphalie
- Étage abdominal: rate hypodense, non rehaussante, très hétérogène à l'échographie.

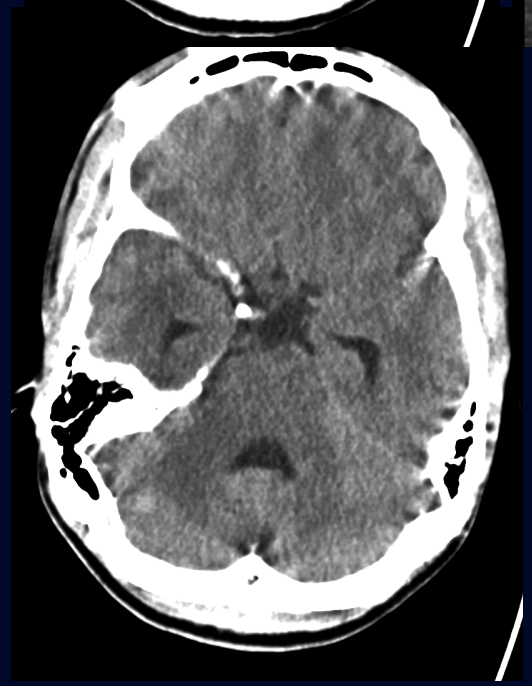

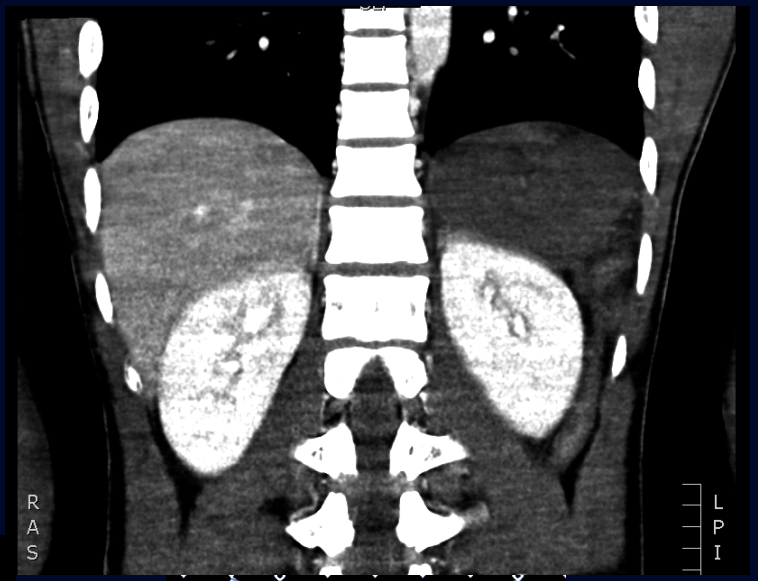

Diagnostic différentiel

Atteinte cérébrale et anomalie splénique

Causes infectieuses

- Méningite bactérienne
- Méningite virale
- Encéphalite

Causes vasculaires

- Hémorragie sous-arachnoïdienne
- Ischémie aigue

Cause néoplasique

Cause traumatique

Diagnostic différentiel

Atteinte cérébrale et anomalie splénique

Cause infectieuse

- Méningite bactérienne → **En faveur :**
  - Histoire clinique (fièvre, céphalée, atteinte état conscience (AEC))
  - Perte des sillons
  - Début d'hydrocéphalie
  - Nécrose de la rate peut être expliquée par abcédation ou par CIVD 2° à méningococcémie
- Méningite virale
- Encéphalite

Diagnostic différentiel

Atteinte cérébrale et anomalie splénique

Cause infectieuse

- Méningite bactérienne
- Méningite virale →
- Encéphalite

En faveur :

- Histoire clinique (fièvre, céphalée, AEC)
- Perte des sillons
- Début d'hydrocéphalie

En défaveur :

- Nécrose de la rate non expliquée

Diagnostic différentiel

Atteinte cérébrale et anomalie splénique

Cause infectieuse

- Méningite bactérienne
- Méningite virale
- Encéphalite →

En faveur :

- Histoire clinique (fièvre, céphalée, AEC)
- Début d'hydrocéphalie

En défaveur :

- Pas d'hypodensité, ni de rehaussement temporal
- Noyaux gris centraux et tronc sans particularité (pour autres types d'encéphalite)
- Nécrose de la rate non expliquée

Diagnostic différentiel

Atteinte cérébrale et anomalie splénique

Cause vasculaire

- Hémorragie sous-arachnoïdienne

- Ischémie aigue

En faveur :
- Céphalées, AEC
- Début d'hydrocéphalie

En défaveur :
- Pas d'évidence de saignement intracrânien / de sillon spontanément hyperdense
- Citernes de la base bien dégagées
- Nécrose de la rate non expliquée

Diagnostic différentiel

Atteinte cérébrale et anomalie splénique

Cause vasculaire

- Hémorragie sous-arachnoïdienne
- Ischémie aigue

En défaveur :

- Pas de dédifférenciation cortico-sous-corticale
- Non respect des territoires vasculaires
- Pas de déficit neurologique focal
- Nécrose de la rate non expliquée (à moins d'avoir une cause embolique)

Diagnostic différentiel

Atteinte cérébrale et anomalie splénique

- Cause néoplasique (méningite carcinomateuse) ⟶

En faveur :

- Effacement des sillons
- Début d'hydrocéphalie

En défaveur :

- Histoire clinique aigue
- Nécrose de la rate non expliquée

Diagnostic différentiel

Atteinte cérébrale et anomalie splénique

- Cause traumatique ⟶

En défaveur :

- Pas de contexte traumatique pour suspecter contusion corticale ou autre
- Nécrose de la rate non expliquée

Diagnostic final

Ponction lombaire:
Neisseria Meningitidis (+)

Méningite bactérienne (méningococcémie) avec nécrose liquéfactive splénique

Nécrose splénique post-méningococcémie

CASE REPORT

Splenic necrosis requiring ultrasound-guided drainage following meningococcal septicaemia

Kosuke Kato* and Thomas A. Gleeson

Department of Emergency Medicine, St George Hospital, St George QLD, Australia

*Correspondence address. Kosuke Kato St George Hospital, Victoria Street, St George QLD 4487, Australia. Tel: (+61) 413 725 894; E-mail: kosuke.kato.kk@gmail.com

Réf. 1

Deux mécanismes principaux

1. CIVD

Le + probable chez ce patient
- Thrombopénie (plaquettes 58)
- D-Dimères ↑ (>32000)
- Fibrinogène limite inférieure

2. Abcédation

Moins probable, car pas de coque rehaussante au scan C+
→ Pourrait éventuellement survenir post-nécrose

Traitement

- **Antibiothérapie** intraveineuse: Ceftriaxone

- La nécrose splénique résulte en une asplénie fonctionnelle → **Vaccination préventive** contre les bactéries encapsulées à prévoir:
  - Prevnar (pneumocoque)
  - Bexsero & menveo (Méningocoque)
  - Hiberix (H influenzae)

- **Drainage** radiologique ou chirurgical si abcès
- **Splénectomie** préventive à considérer, vu le risque d'abcès.

Évolution du cas

- ✓ Congé après 6 jours d'hospitalisation
- ✓ Prescription pour vaccination remise
- ✓ Splénectomie préventive prévue (car risque d'abcédation)

Scan cérébral (3 jours post-antibiothérapie)

Ré-expansion des sillons de la haute convexité

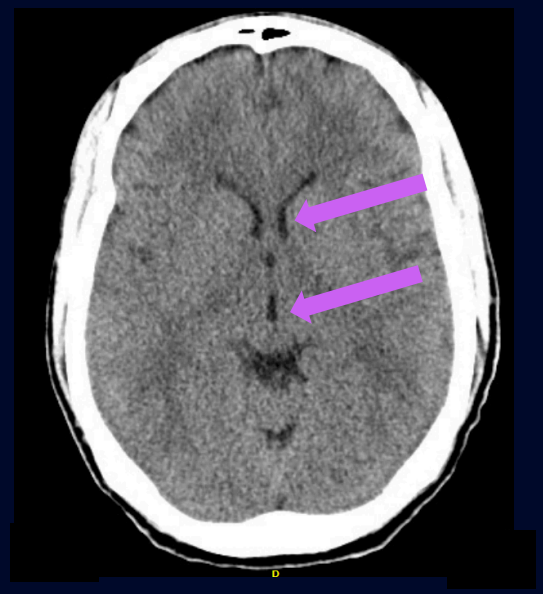

Résolution de l'hydrocéphalie débutante

Références

1. Kato K, Gleeson TA. « Splenic necrosis requiring ultrasound-guided drainage following meningococcal septicaemia ». Oxford Medical Case Reports. 2019; 3:143-145.

2. Llewellyn ME, Jeffrey RB, DiMaio MA, Olcott EW. « The sonographic "bright band sign" of splenic infarction ». J Ultrasound Med. 2014 Jun;33(6):929-38.

3. Osborn AG, Ho CY. « Effaced Sulci, Generalized » dans STATdx. [Consulté en ligne le 31 janvier 2021].

4. Osborn AG. « Effaced Sulci, Focal » dans STATdx. [Consulté en ligne le 24 janvier 2021].

5. Müller M, Esser R, Kötter K, Voss J, Müller A, Stellmes P. « Width of 3. Ventricle: Reference Values and Clinical Relevance in a Cohort of Patients with Relapsing Remitting Multiple Sclerosis ». Open Neurol J 2013 May 3;7:11-6.