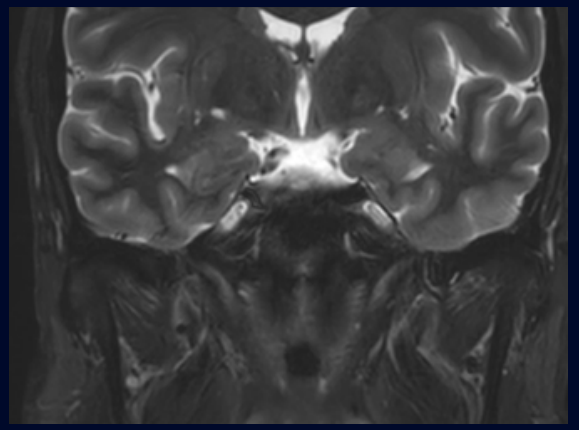
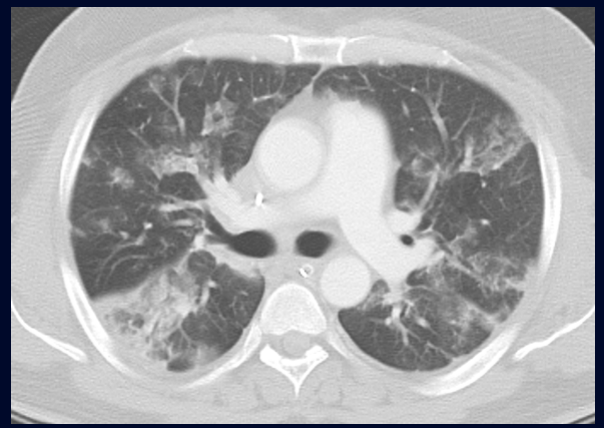
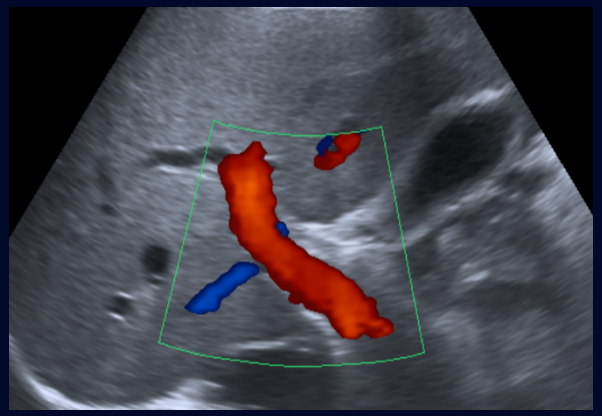

Cas de la semaine #186

19 octobre 2020

Préparé par Dre An Lesage R5

Dr Véronique Freire MD FRCPC

CHUM

Université de Montréal | Faculté de médecine
Département de radiologie, radio-oncologie et médecine nucléaire

Histoire Clinique

- Claudication des membres inférieurs

- À l'examen physique, suspicion d'une augmentation des réflexes ostéotendineux aux 4 membres

75 ans

IRM COLONNE C-

Sag T1

Sag T2

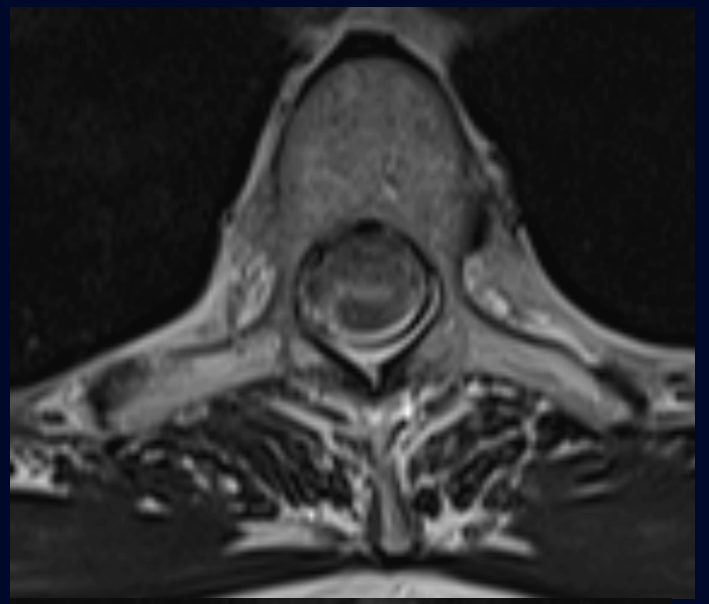

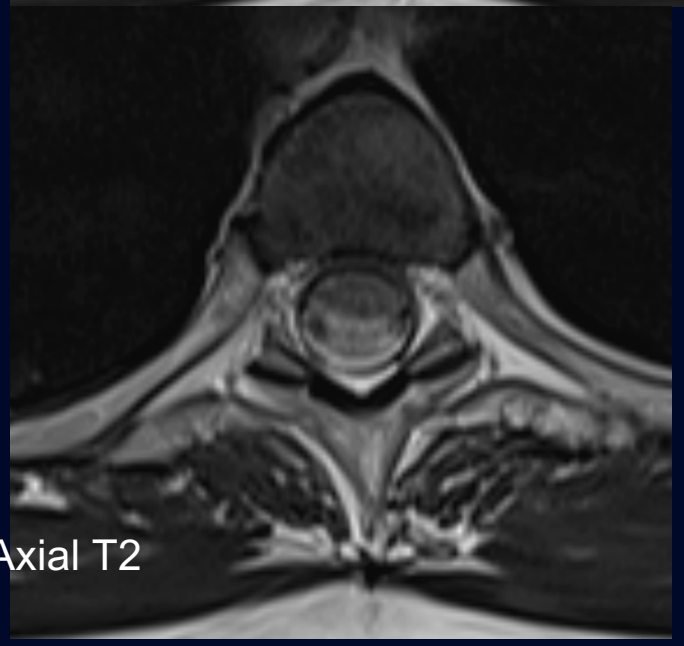

Axial T2

IRM COLONNE C-

Sag 3D T2

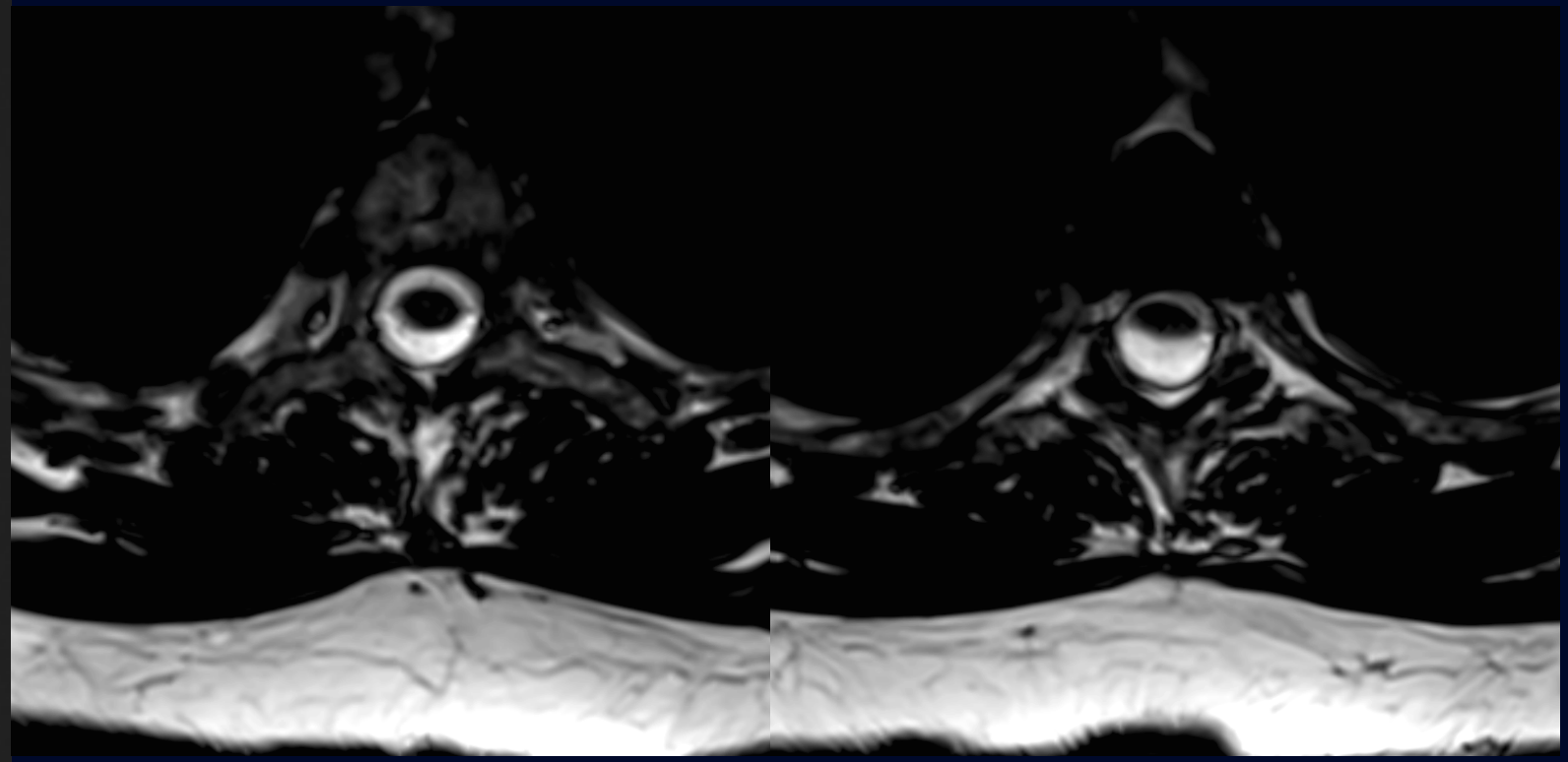

Axial 3D T2

Description IRM COLONNE C-

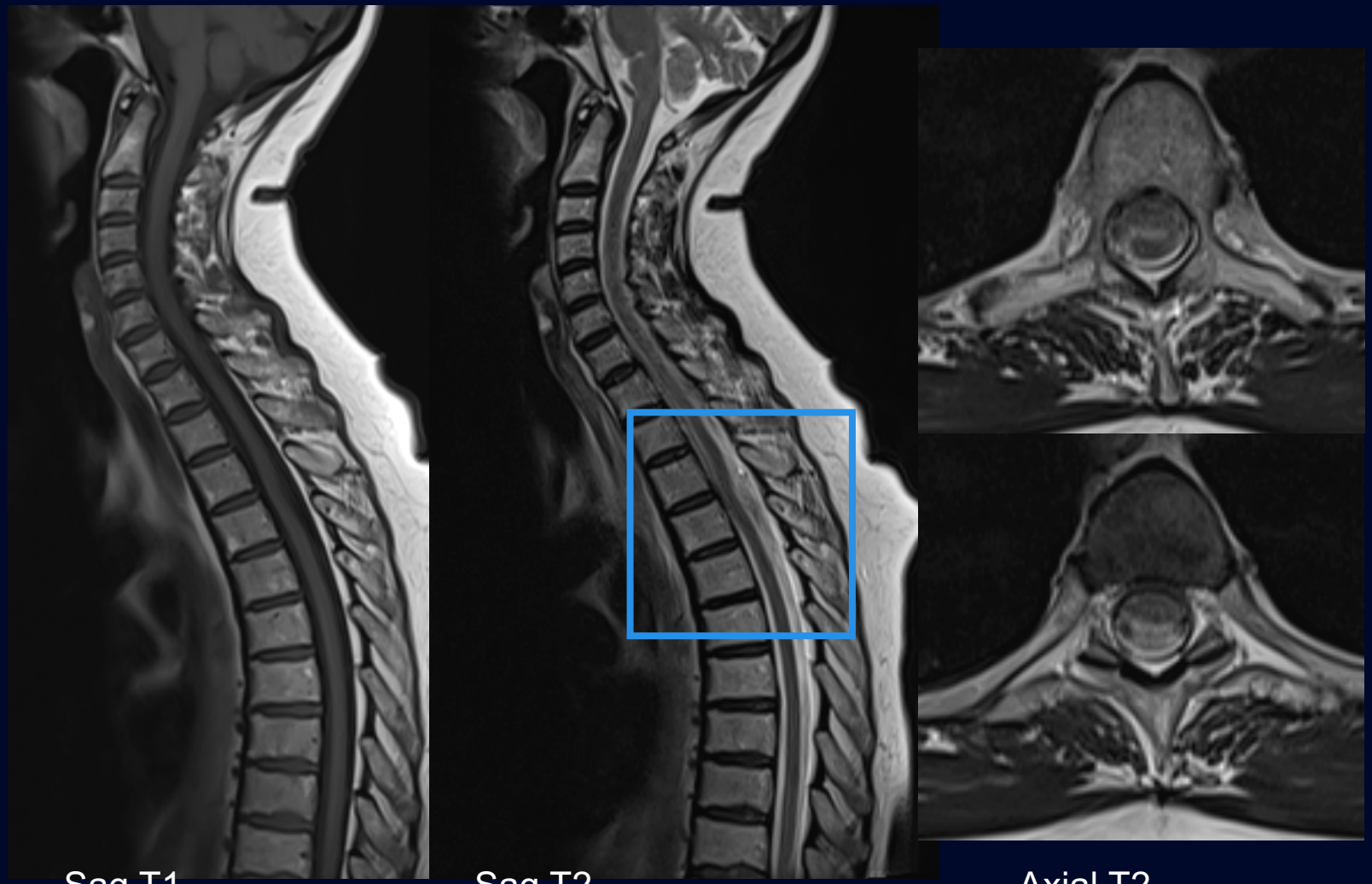

Sag T1 Sag T2 Axial T2

Déformation et déplacement antérieur du cordon médullaire à la hauteur de T3 et T4

Questionnement sur une absence de liquide céphalorachidien (LCR) antérieurement à la moëlle à ce niveau

Pas d'anomalie de signal intramédullaire

Description IRM COLONNE C-

Déformation et déplacement antérieur du cordon médullaire

- Aspect abrupt

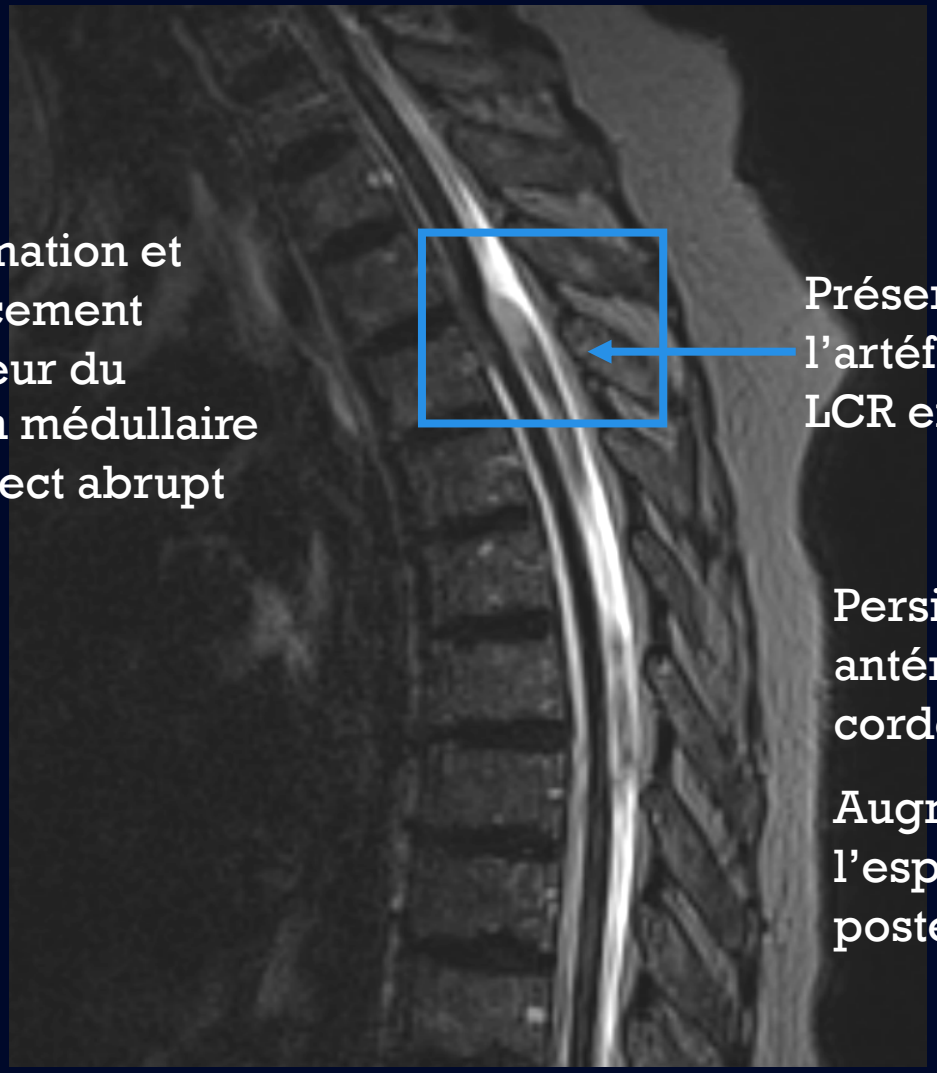

Préservation de l'artéfact de flot du LCR en postérieur

Persistance de LCR antérieurement au cordon médullaire

Augmentation de l'espace de LCR postérieur

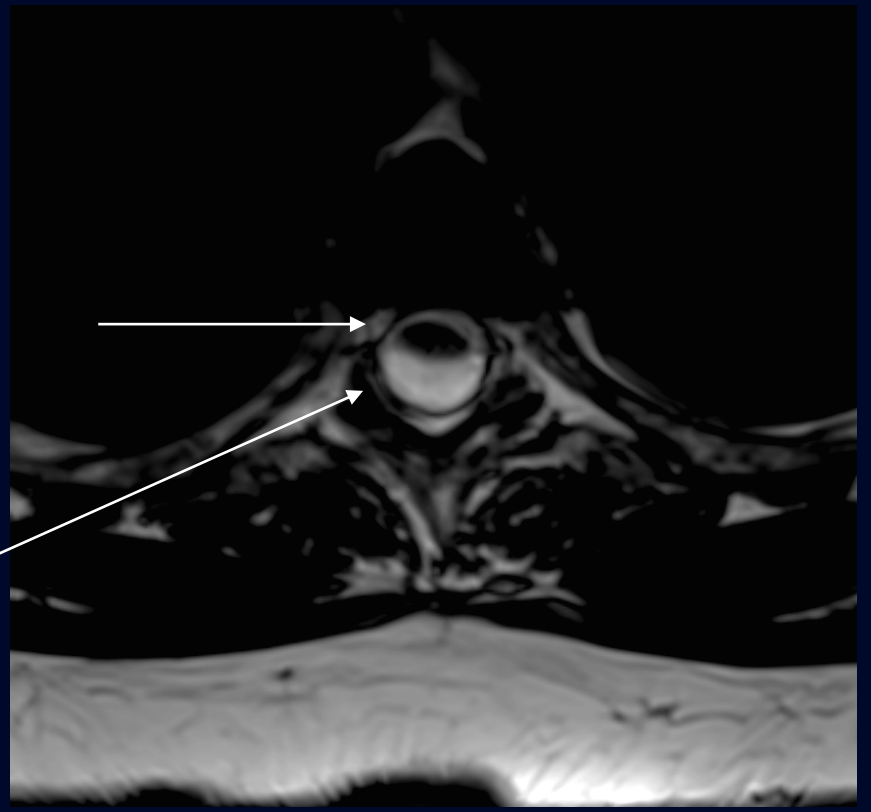

Sag CISS

Axial CISS

Diagnostic différentiel

- Hernie transdurale
- Kyste arachnoïdien postérieur
- Membrane arachnoïdienne (web arachnoïdien)

Diagnostic différentiel

Hernie transdurale

Hernie de la moëlle à travers un défaut ou un diverticule de la dure-mère antérieure

⊕ Déplacement antérieur de la moëlle

⊕ Localisation thoracique

⊗ Préservation d'un espace de LCR antérieurement à la moëlle (élimine le diagnostic)

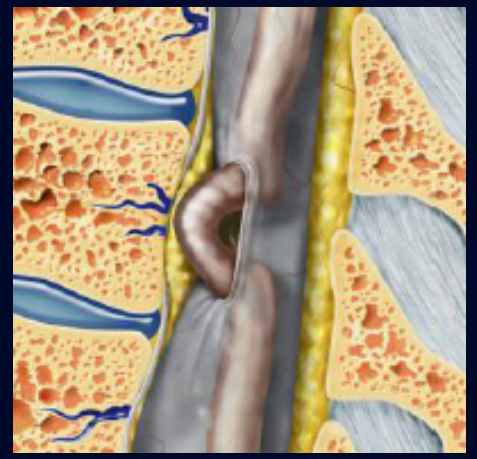

Myéloscan (CT avec injection intrathécale de contraste)

Tiré de Réf 1

Diagnostic différentiel

Kyste arachnoïdien

Peut être intra vs extradural.

Parois le plus souvent imperceptibles à l'imagerie

⊕ Déplacement antérieur de la moëlle

⊕ Effet de masse postérieur qui suit le signal du LCR

⊕ Localisation thoracique

⊗ Important artefact de flot de LCR postérieur à la moëlle

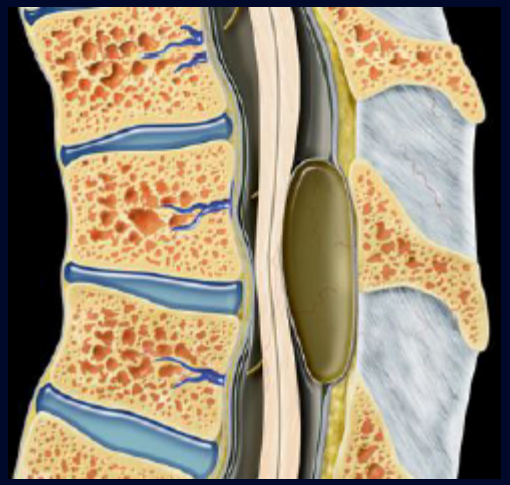

Tiré de Réf 1

Diagnostic différentiel

Membrane arachnoïdienne

Bande arachnoïdienne dorsale qui déplace la moëlle antérieurement

⊕ Déplacement antérieur de la moëlle avec déformation ‘’abrupte’’

⊕ Localisation thoracique

Diagnostic final

Membrane arachnoïdienne

Membrane arachnoïdienne *(arachnoid web)*

- Bande arachnoïdienne transverse le long de la face dorsale de la moëlle, entraînant un déplacement antérieur et une déformation de la moëlle.
  - étiologie inconnue
  - implique typiquement la moëlle thoracique

- Peut être associée à une syringomyélie
  - pourrait altérer la circulation du LCR

Membrane arachnoïdienne *(arachnoid web)*

***La bande ne peut pas être identifiée à l'imagerie.*

Signes à l'IRM et au myéloscan

- Déplacement antérieur de la moëlle
  - Persistance de LCR au pourtour de la moëlle
  - Augmentation de l'espace de LCR postérieur à la moëlle
- Indentation de la face postérieure de la moëlle (scalpel sign)
- ± syrinx ou hypersignal T2 intramédullaire

Membrane arachnoïdienne *(arachnoid web)*

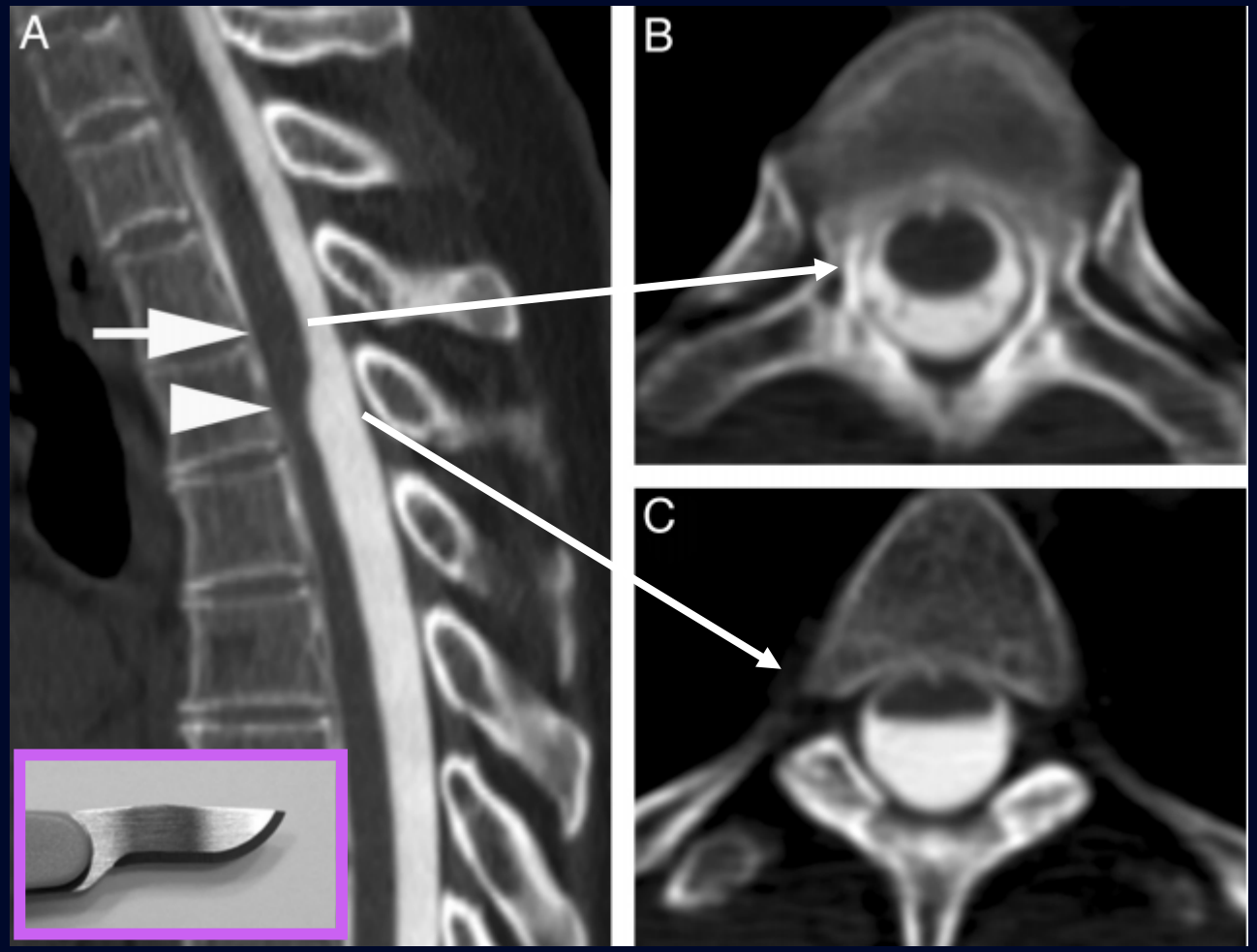

Myéloscan démontrant une indentation postérieure de la moëlle (scalpel sign)

Tiré de Réf 2

Cas compagnon

Sag T2 Sag T1 Sag T1 C+

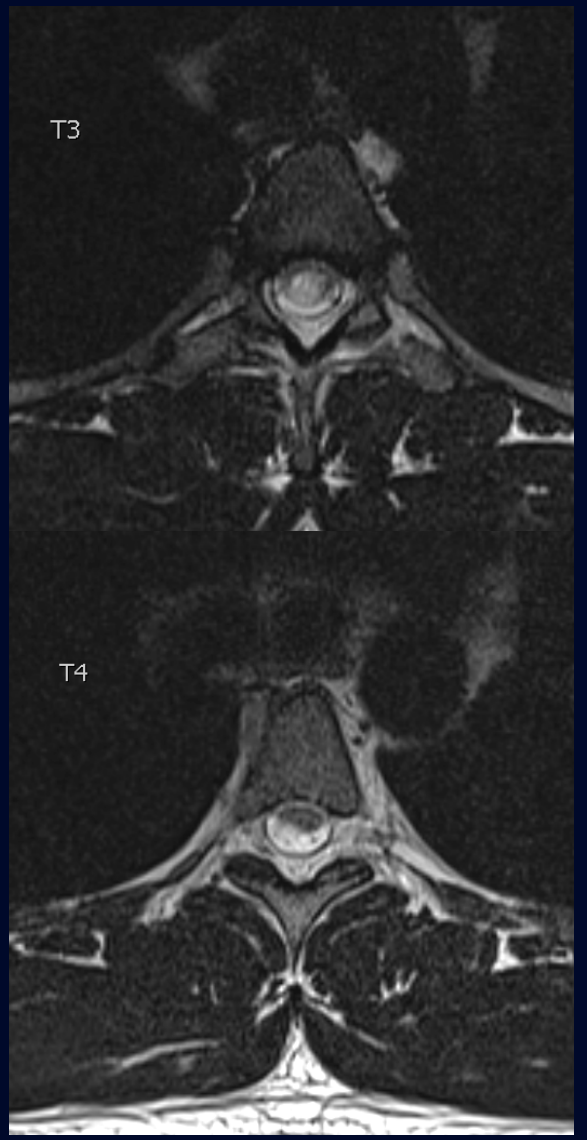

Axial T2

Diagnostic per opératoire de membrane arachnoïdienne avec syrinx secondaire.

Membrane arachnoïdienne *(arachnoid web)*

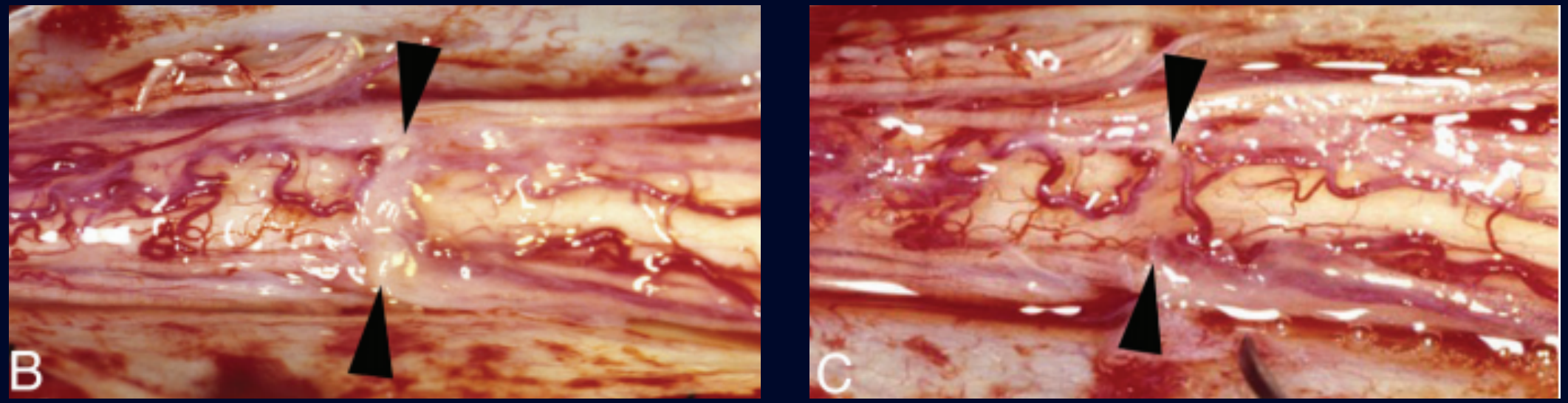

Images intra-opératoires démontrant une bande arachnoïdienne dorsale (B) avant et (C) après résection.

Tiré de Réf 2

Pronostic + Traitement

La patiente a été évaluée en physiatrie . Ses symptômes ont été attribués à une claudication vasculaire plutôt que neurogène.

Elle a été référée en neurochirurgie pour avis.

Peu de cas traités sont rapportés dans la littérature.

La majorité aurait une bonne évolution post-opératoire.

Tiré de Réf 4

Références

1. Ross JS, Kevin RM. Diagnostic imaging – Spine. Philadelphia: Elsevie; 2015.

2. Reardon MA, Raghavan P, Carpenter-Bailey K, Mukherjee S, Smith JS, Matsumoto JA, et al. Dorsal thoracic arachnoid web and the "scalpel sign": a distinct clinical-radiologic entity. AJNR American journal of neuroradiology. 2013;34(5):1104-10.

3.Haber MD, Nguyen DD, Li S. Differentiation of idiopathic spinal cord herniation from CSF-isointense intraspinal extramedullary lesions displacing the cord. Radiographics : a review publication of the Radiological Society of North America, Inc. 2014;34(2):313-29.

4. Nisson PL, Hussain I, Härtl R, Kim S, Baaj AA. Arachnoid web of the spine: a systematic literature review. Journal of neurosurgery Spine. 2019:1-10.