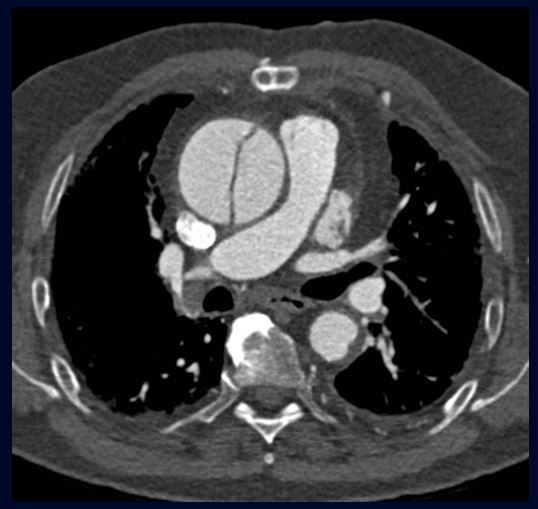
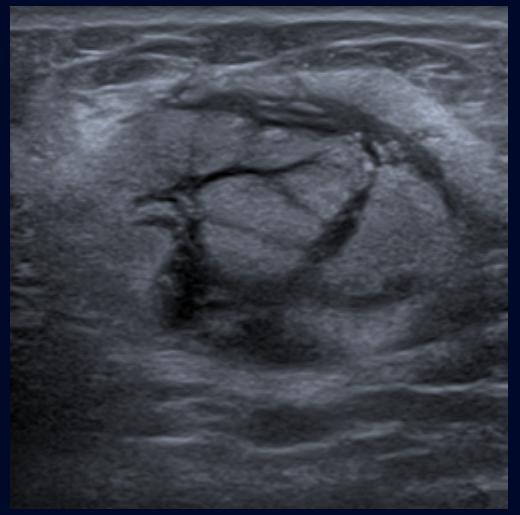
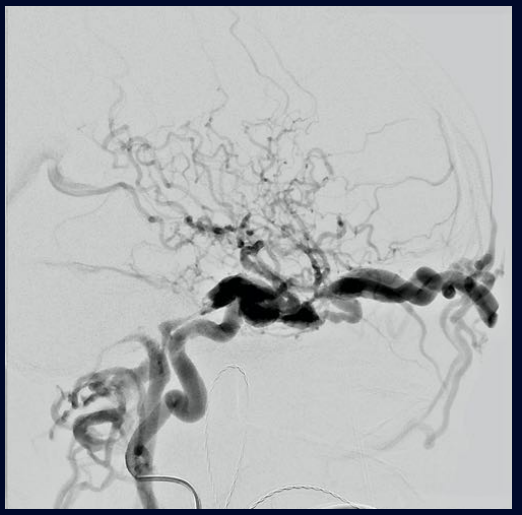

Cas de la semaine #164

23 mars 2020

Préparé par Dre Anne Préville-Gendreau R3
Dre Isabelle Drapeau MD FRCPC
Dre Marie-Josée Berthiaume MD FRCPC
Hôpital Maisonneuve-Rosemont

Département de radiologie, radio-oncologie et médecine nucléaire
Faculté de médecine

Université de Montréal

Histoire Clinique

- Myalgies intenses aux cuisses
- Fièvre d'origine indéterminée
- Intoxication involontaire à l'acétaminophène
- CK et EMG normaux

42 ans

Imagerie

IRM cuisses C-

Axial FLAIR

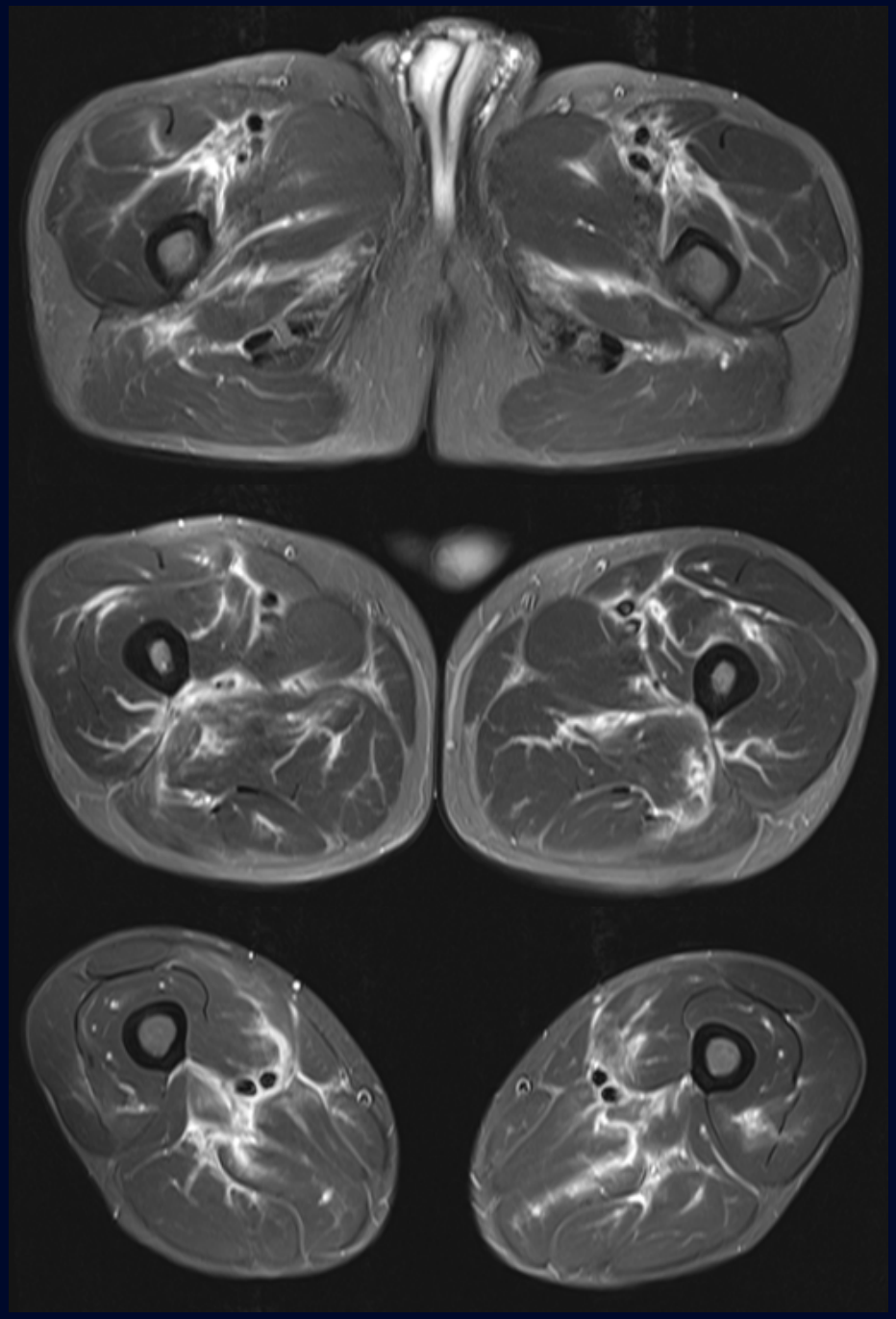

Cuisses 1/3 proximal

Cuisses 1/3 moyen

Cuisses 1/3 distal

Imagerie

IRM cuisses C-

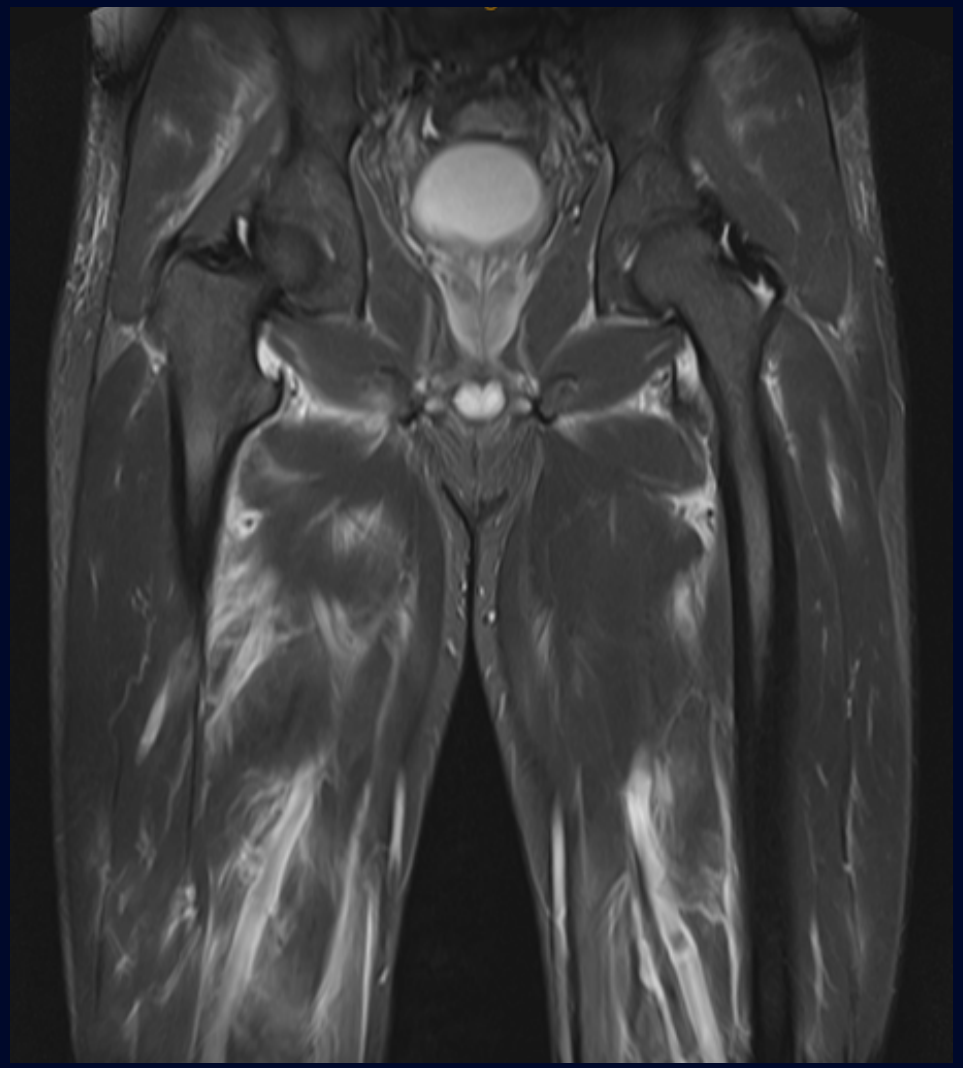

Coronal FLAIR

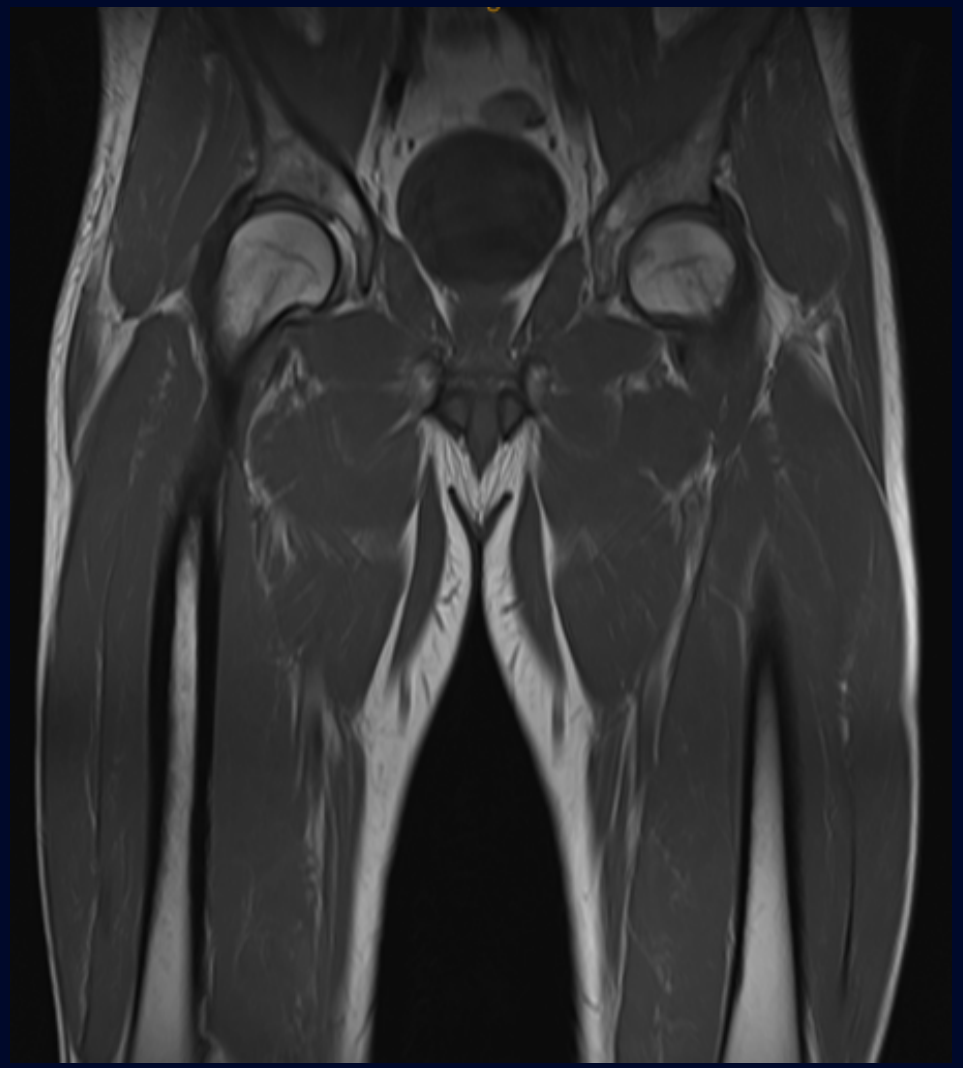

Coronal T1

Description radiologique

IRM cuisses C-

Axial FLAIR

Atteinte musculaire impliquant tous les compartiments des cuisses se manifestant par :

Hypersignal FLAIR intramusculaire prédominant le long des axes vasculaires

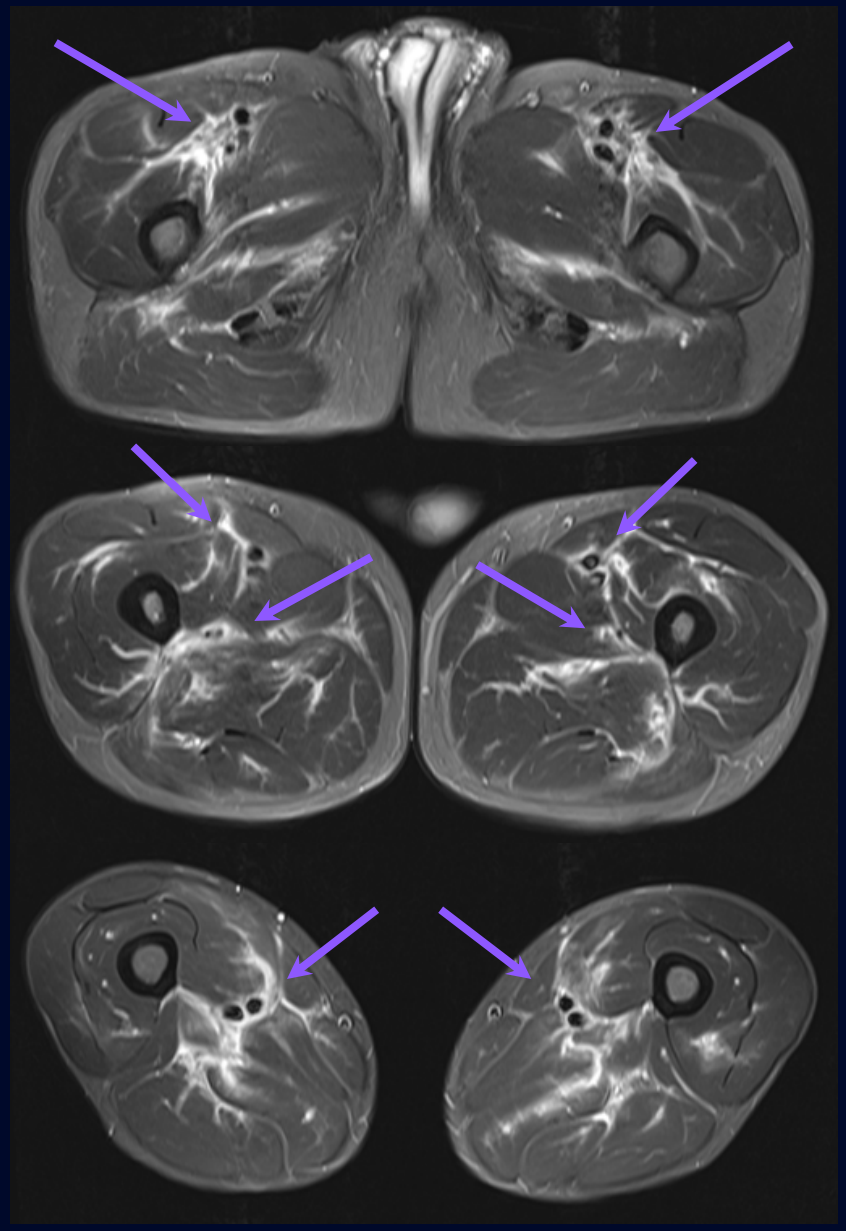

Description radiologique

IRM cuisses C-

Axial FLAIR

Atteinte musculaire impliquant tous les compartiments des cuisses se manifestant par :

Hypersignal FLAIR intramusculaire prédominant le long des axes vasculaires

Hypersignal FLAIR le long des fascias profonds, sans épaississement fascial

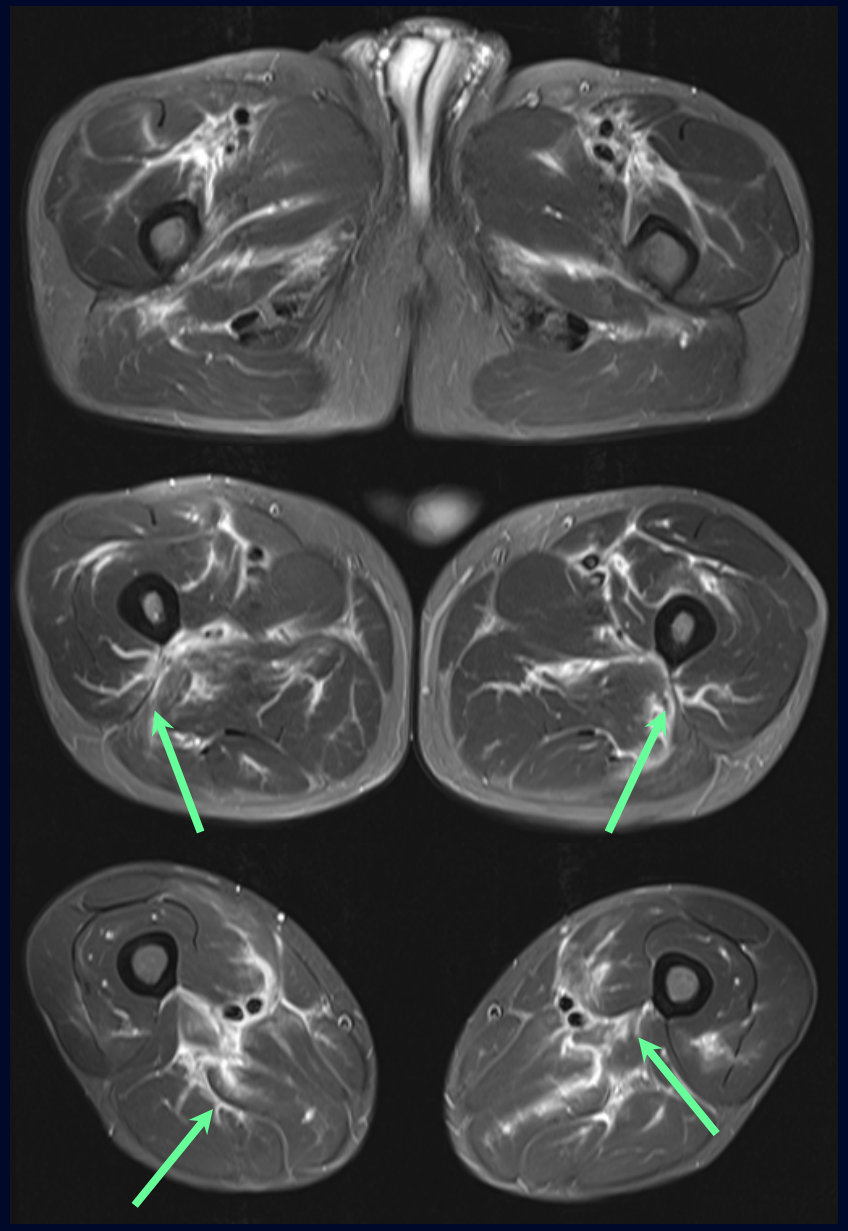

Description radiologique

IRM cuisses C-

Axial FLAIR

Atteinte musculaire impliquant tous les compartiments des cuisses se manifestant par :

Hypersignal FLAIR intramusculaire prédominant le long des axes vasculaires

Hypersignal FLAIR le long des fascias profonds, sans épaississement fascial

Distribution bilatérale et symétrique

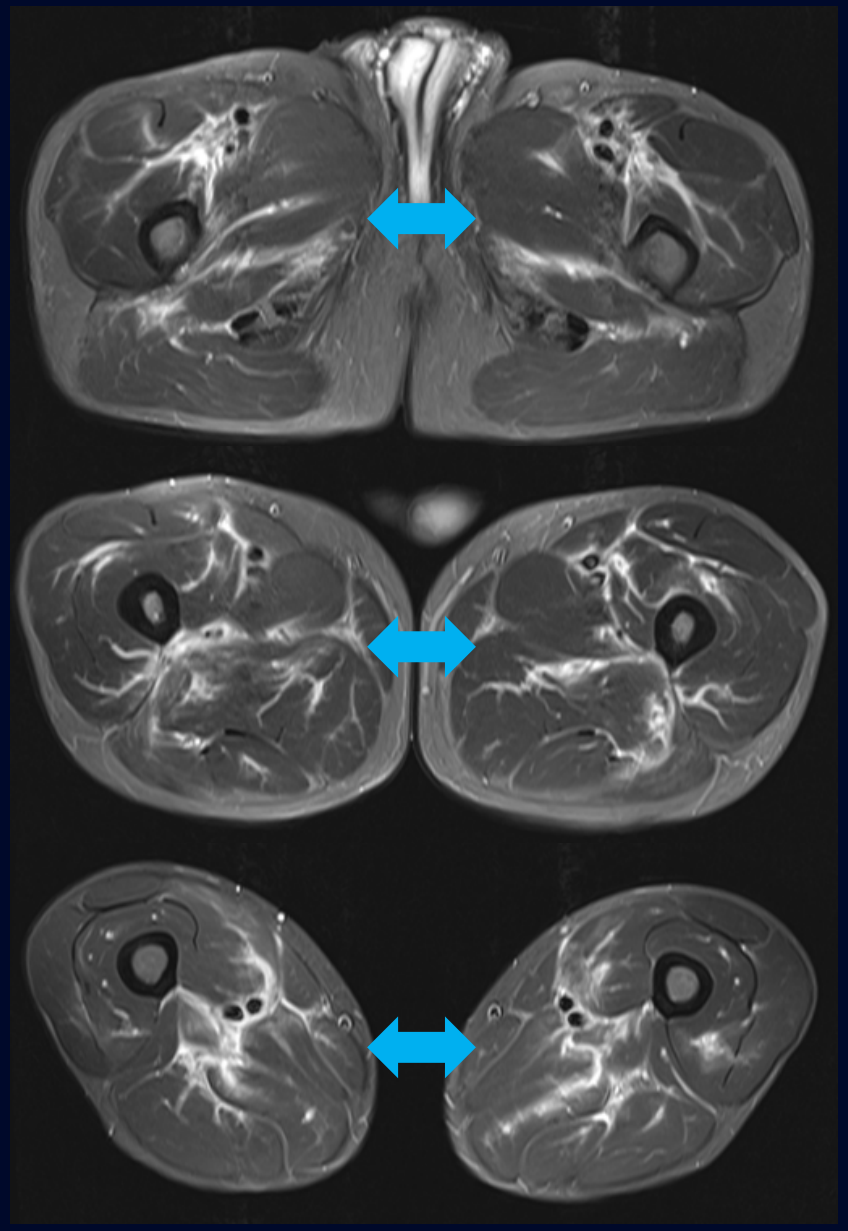

Description radiologique

FLAIR

Épargne du derme et des graisses sous-cutanées

T1

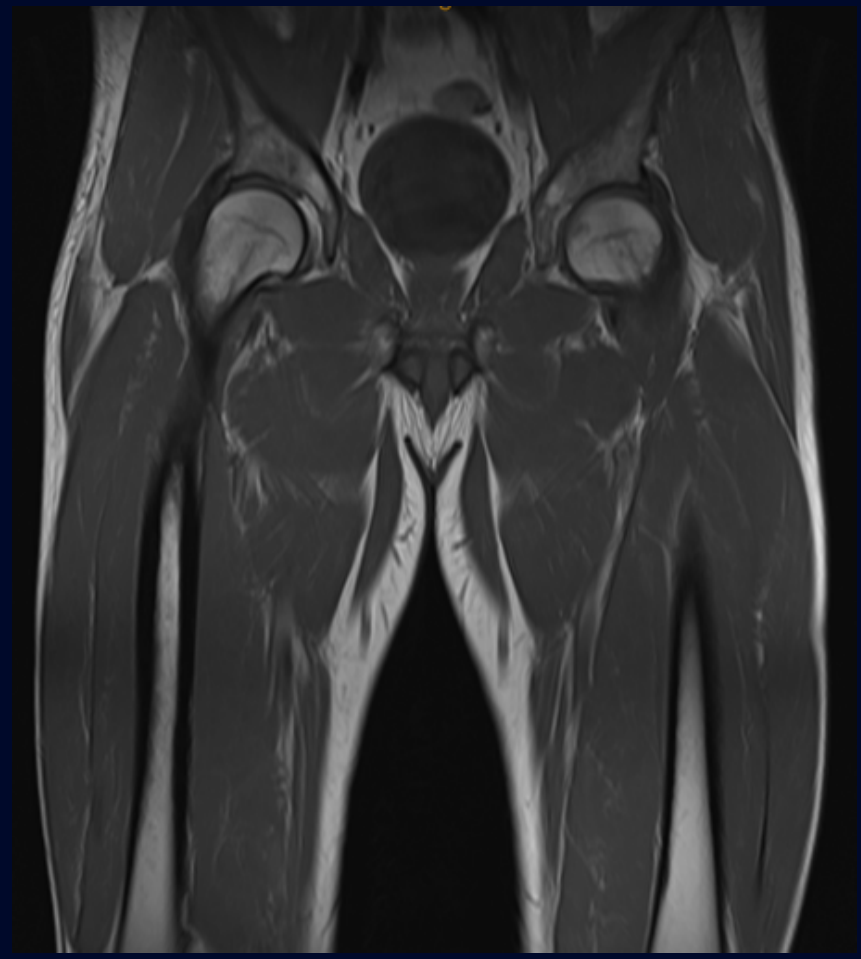

Pas d'involution adipeuse/ d'atrophie musculaire

Synthèse radiologique

- Oedème myofascial et périvasculaire de distribution diffuse et symétrique aux cuisses

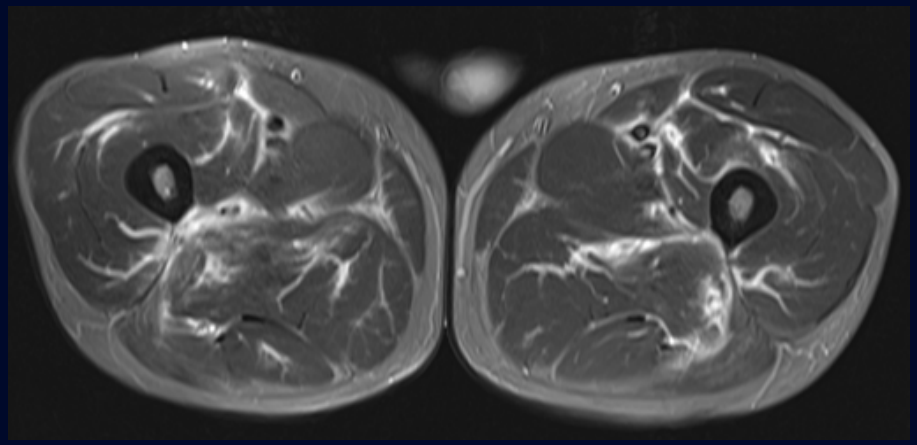

Diagnostic différentiel

Polymyosite et dermatomyosite

Collagénoses

Vasculites

Myosite médicamenteuse

Myosite à corps d'inclusion

Sarcoidose

Fasciite éosinophilique

Myosite infectieuse

Diagnostic différentiel

Polymyosite et dermatomyosite ➡

- ✓ Oedème bilatéral et symétrique
- ✓ Distribution préférentielle aux muscles des membres inférieurs proximaux
- ✓ Architecture musculaire préservée
- ✗ Épaississement fascial
- ✗ Infiltration sous-cutanée
- ✗ Calcifications intramusculaires amorphes ou le long des fascias (dermatomyosite)

Collagénoses

Vasculites

Myosite médicamenteuse

Myosite à corps d'inclusion

Sarcoidose

Fasciite éosinophilique

Myosite infectieuse

Diagnostic différentiel

Polymyosite et dermatomyosite

Collagénoses →

Sjögren, Lupus, Mixed connective tissue disease ''MCTD", Maladie de Still

- ✓ Oedème musculaire bilatéral et symétrique
- ✓ Atteinte prédomine proximalement
- ✓ Fièvre possible
- ✗ Tableau clinique de collagénose

Vasculites

Myosite médicamenteuse

Myosite à corps d'inclusion

Sarcoidose

Fasciite éosinophilique

Myosite infectieuse

Diagnostic différentiel

Polymyosite et dermatomyosite

Collagénoses

Vasculites → ***Churg-Strauss, Polyartérite noueuse, Behçet***

- ✓ Oedème intramusculaire non spécifique
- ✓ Hypersignal périfascial
- ✓ Fièvre possible
- ✓ Atteinte préférentielle des membres inférieurs
- ✗ Épaississement des fascias

Myosite médicamenteuse

Myosite à corps d'inclusion

Sarcoidose

Fasciite éosinophilique

Myosite infectieuse

Diagnostic différentiel

Polymyosite et dermatomyosite

Collagénoses

Vasculites

Myosite médicamenteuse →

- ✓ Oedème musculaire bilatéral et symétrique
- ✓ Distribution classiquement aux fessiers, quadriceps et adducteurs
- ✗ Histoire de prise de médication associée aux myopathies (ex : statines)

Myosite à corps d'inclusion

Sarcoidose

Fasciite éosinophilique

Myosite infectieuse

Diagnostic différentiel

Polymyosite et dermatomyosite

Collagénoses

Vasculites

Myosite médicamenteuse

Myosite à corps d'inclusion →

Sarcoidose

Fasciite éosinophilique

Myosite infectieuse

- ✓ Atteinte de plusieurs groupes musculaires
- ✓ Atteinte des membres inférieurs prédomine
- ✗ Distribution asymétrique
- ✗ Atteinte distale > proximale
- ✗ Atrophie prédomine sur oedème musculaire
- ✗ Patients > 50 ans

Diagnostic différentiel

Polymyosite et dermatomyosite

Collagénoses

Vasculites

Myosite médicamenteuse

Myosite à corps d'inclusion

Sarcoidose →

Fasciite éosinophilique

Myosite infectieuse

✓ Atteinte préférentielle aux membres inférieurs

✓ Souvent bilatéral

✓ Forme myopathique : œdème intramusculaire non spécifique

✗ Forme nodulaire : Nodules intramusculaires avec hypersignal périphérique et hyposignal interne sur pondération T2 (''dark star appearance'')

✗ Souvent plus marqué aux jonctions myotendineuses

✗ Infiltration cutanée possible

Diagnostic différentiel

Polymyosite et dermatomyosite

Collagénoses

Vasculites

Myosite médicamenteuse

Myosite à corps d'inclusion

Sarcoidose

Fasciite éosinophilique →

Myosite infectieuse

- ✓ Hypersignal perifascial
- ✓ Atteinte préférentielle des membres inférieurs
- ✗ Myosite associée possible, mais rare
- ✗ Épaississement des fascias
- ✗ Épaississement cutané

Diagnostic différentiel

Polymyosite et dermatomyosite

Collagénoses

Vasculites

Myosite médicamenteuse

Myosite à corps d'inclusion

Sarcoidose

Fasciite éosinophilique

Myosite infectieuse →

- ✓ Oedème intramusculaire
- ✓ Muscles des cuisses les plus souvent atteints
- ✓ Fièvre
- ✗ Asymétrique
- ✗ Collections intra-musculaires parfois présentes
- ✗ Infiltration des tissus mous sous-cutanés

Investigations supplémentaires

- **Biopsie musculaire** effectuée par l'équipe traitante

- **Résultat pathologie :** modifications vasculaires périmysiales focales compatibles avec une vasculite des artérioles de petit à moyen calibre.

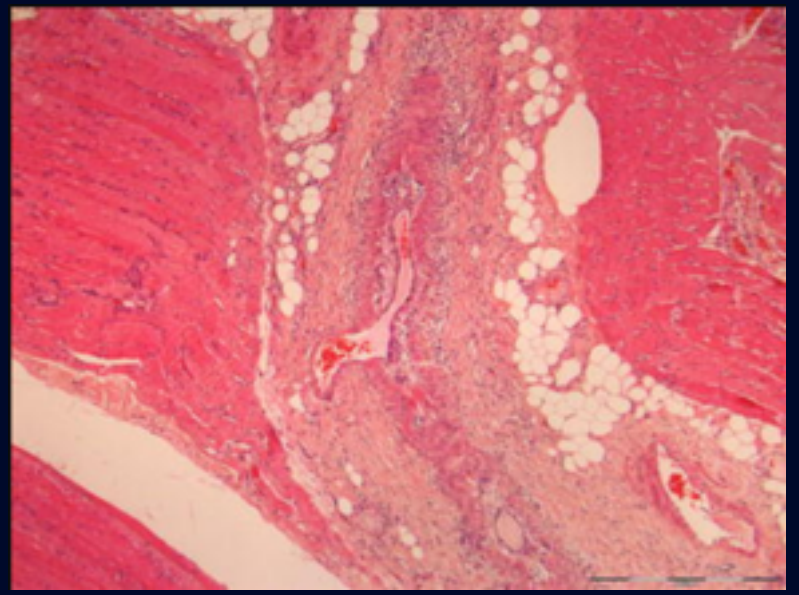

Tiré de Réf. 4
Paraffin section of quadriceps muscle showing a small artery in the centre, with a dense inflammatory infiltrate within and around its wall. A vein on the lower right is normal.

Diagnostic final

Myosite secondaire à une polyartérite noueuse

Polyartérite noueuse

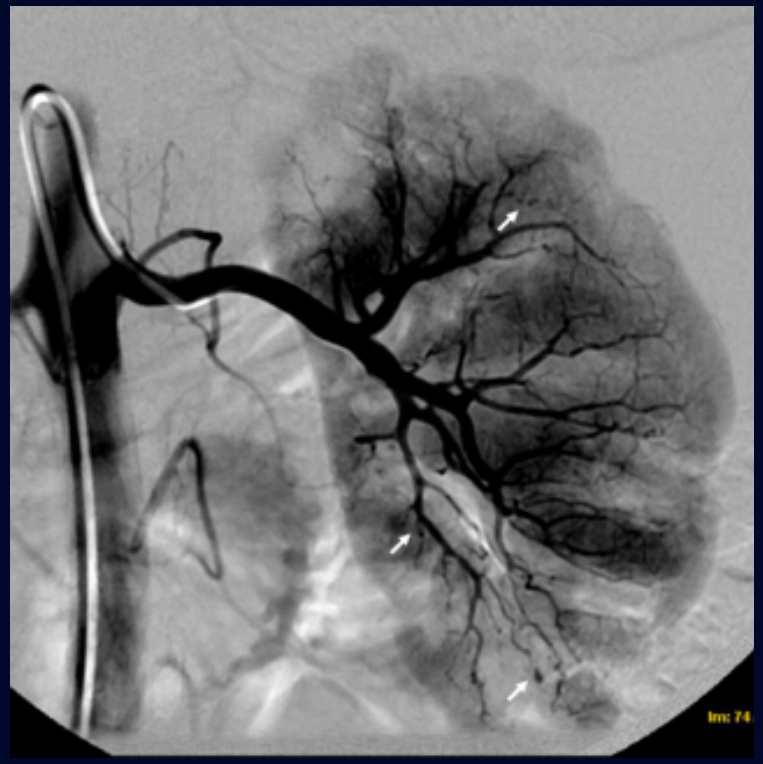

Tiré de Réf. 9

- Vasculite inflammatoire nécrosante des petits et moyens vaisseaux
- Âge : 50-70 ans
- Association avec hépatite B et C
- Atteinte vasculaire multisystémique associée à microanévrysmes et ischémie :
  - Reins : microanévrysmes, infarctus, HTA
  - Cœur : cardiomyopathie, péricardite
  - Tractus digestif : douleur post-prandiale, nécrose et perforation intestinale
  - Foie : microanévrysmes
  - SNC : AVC
  - Testicules : orchite
  - Atteinte musculaire rare

Polyartérite noueuse

Imagerie de l'atteinte musculaire

- Rehaussement fascial et périosté
- Anomalies de signal intra-musculaires, de topographie variable, la plus classique étant la ''cotton whool appareance''

Tiré de Réf. 1

Normal

Diffus

Périvasculaire géographique

Périvasculaire cottoneux (''cotton whool apparence'')

Polyartérite noueuse

Traitement :

- Corticostéroïdes et immunosuppresseurs

Pronostic :

- Souvent fatal en semaines/mois si non traité (décès en lien avec néphropathie le plus souvent)
- Avec traitement médicamenteux adéquat, une guérison complète peut survenir pour 90% des patients.

Suivi radiologique

Pré-traitement

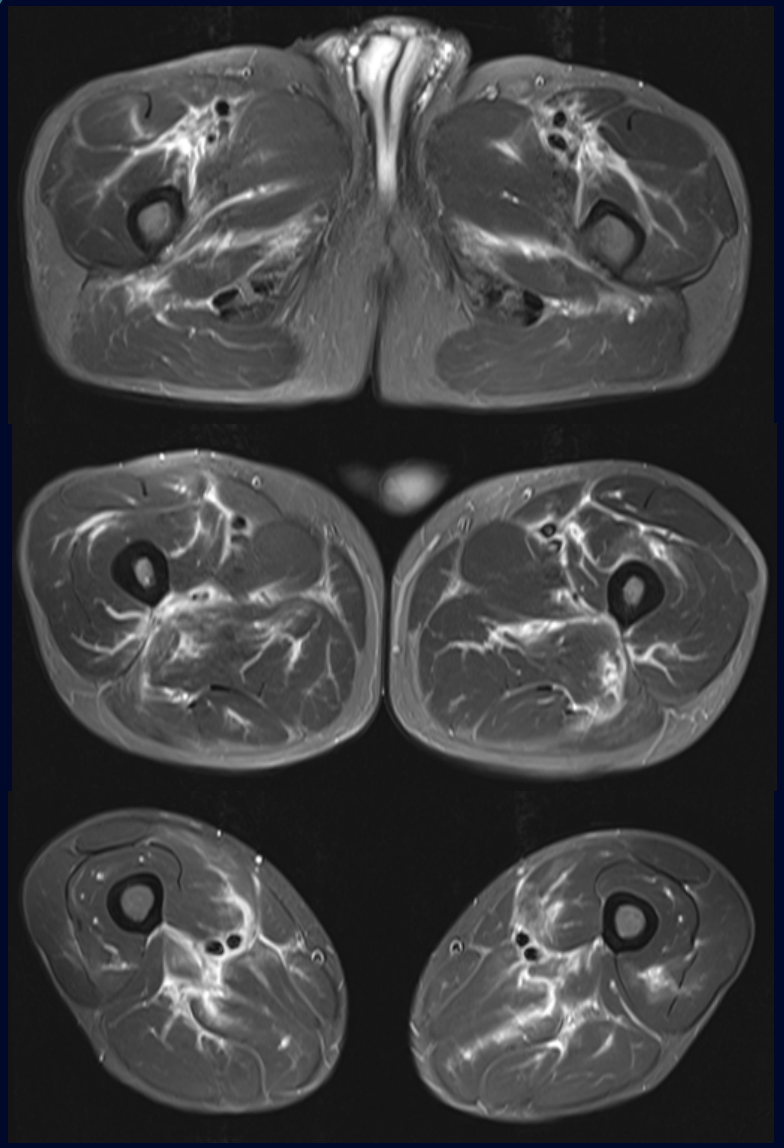

Nette amélioration du tableau radiologique

Régression quasi-complète des anomalies de signal intra-musculaires

Anomalie de signal dans le vaste interne distal gauche en lien avec biopsie récente

Post-traitement

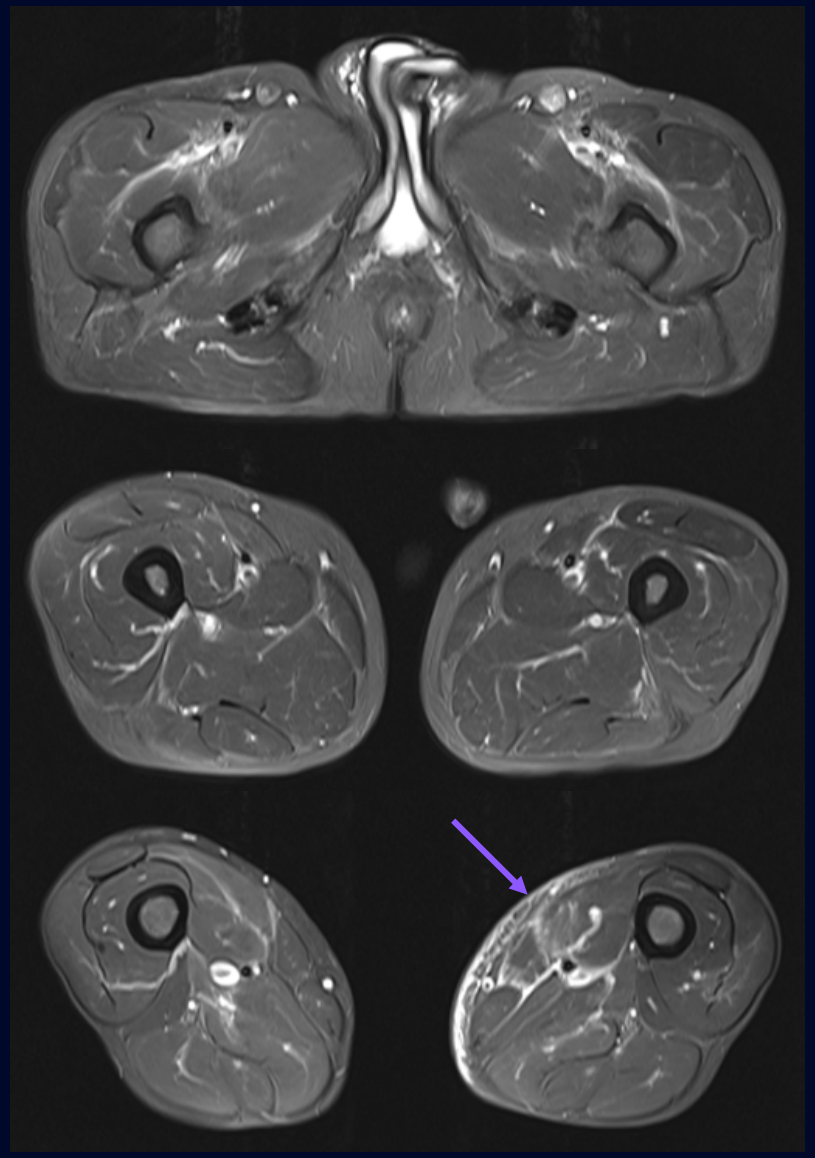

Références

1. Kang, Y., et al. (2016). "Muscle Involvement in Polyarteritis Nodosa: Report of Eight Cases With Characteristic Contrast Enhancement Pattern on MRI." AJR Am J Roentgenol **206**(2): 378-384.
2. Smitaman, E., et al. (2018). "MR Imaging of Atraumatic Muscle Disorders." Radiographics **38**(2): 500-522.
3. Schulze, M., et al. (2009). "MRI findings in inflammatory muscle diseases and their noninflammatory mimics." AJR Am J Roentgenol **192**(6): 1708-1716.
4. Haroon, M., et al. (2012). "Polyarteritis nodosa presenting with clinical and radiologic features suggestive of polymyositis." Rheumatol Int **32**(4): 1079-1081.
5. Howard, T., et al. (2014). "Polyarteritis nodosa." Tech Vasc Interv Radiol **17**(4): 247-251.
6. Manaster B.J. (2016). Diagnostic Imaging : Musculoskeletal Non-Traumatic Disease. 2nd edition. Salt Lake City, Elsevier, 1135p.
7. Akansel, G., et al. (2004). "MRI findings of myositis in Behcet disease." Skeletal Radiol **33**(7): 426-428.
8. Guimaraes, J. B., et al. (2017). "Sporadic Inclusion Body Myositis: MRI Findings and Correlation With Clinical and Functional Parameters." AJR Am J Roentgenol **209**(6): 1340-1347.
9. J., et al. (2014). "Diagnosis and classification of polyarteritis nodosa." J Autoimmun **48-49**: 84-89.
10. Ebert, E. C., et al. (2008). "Gastrointestinal involvement in polyarteritis nodosa." Clin Gastroenterol Hepatol **6**(9): 960-966.
11. Greenberg, S. A. and A. A. Amato (2012). "Myofasciitis: imaging and pathology." Arch Neurol **69**(3): 406.
12. Chaudhry, A. A., et al. (2015). "Necrotizing fasciitis and its mimics: what radiologists need to know." AJR Am J Roentgenol **204**(1): 128-139.
13. Moore, S. L. and A. E. Teirstein (2003). "Musculoskeletal sarcoidosis: spectrum of appearances at MR imaging." Radiographics **23**(6): 1389-1399.
14. Kim, J. H., et al. (2018). "Rhabdomyolysis revisited: Detailed analysis of magnetic resonance imaging findings and their correlation with peripheral neuropathy." Medicine (Baltimore) **97**(33): e11848.
15. Gallien, S., et al. (2002). "Magnetic resonance imaging of skeletal muscle involvement in limb restricted vasculitis." Ann Rheum Dis **61**(12): 1107-1109.