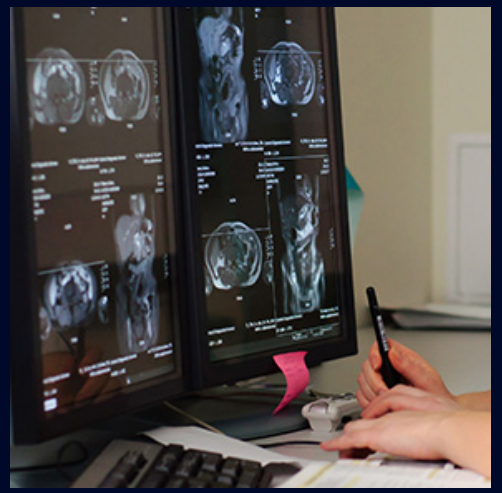

Cas de la semaine #75

23 AVRIL 2018

Préparé par Dr Joseph Rudy Dadour R2

Dre Julie Prenovault MD

CHUM

Département de radiologie
Faculté de médecine

Université de Montréal

Histoire Clinique

- Intoxication involontaire à l'acétaminophène pour traiter un syndrome grippal
- Admise aux soins intensifs pour insuffisance hépatique aiguë et nécrose tubulaire aiguë nécessitant une CVVH (*continuous veno-venous hemofiltration*)
- Demeure fébrile 6 jours post-admission malgré couverture antibiotique large spectre + antifongiques

60 ans

Québécoise

Connue pour :
- Hypothyroïdie
- Maladie affective bipolaire

Tomodensitométrie thoracique initiale

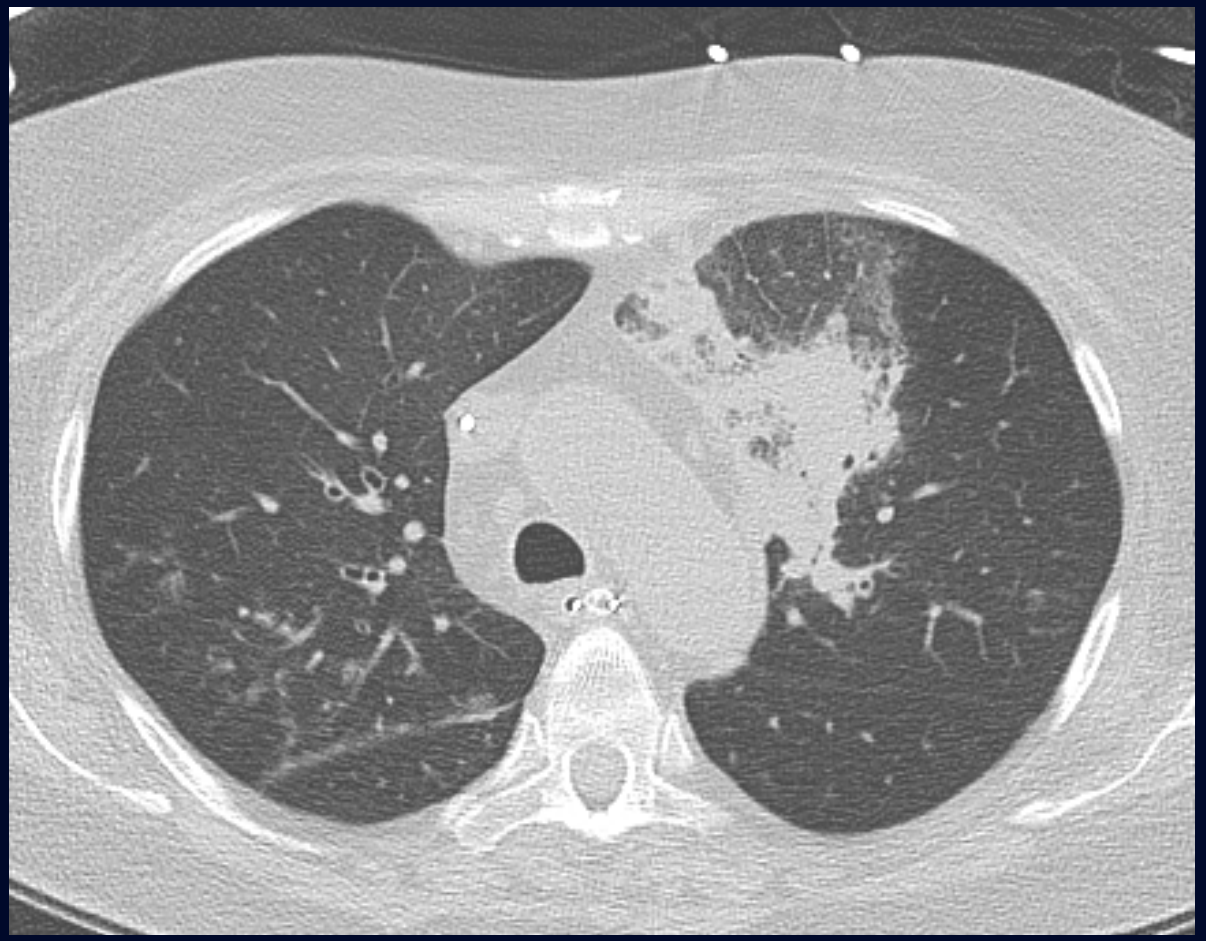

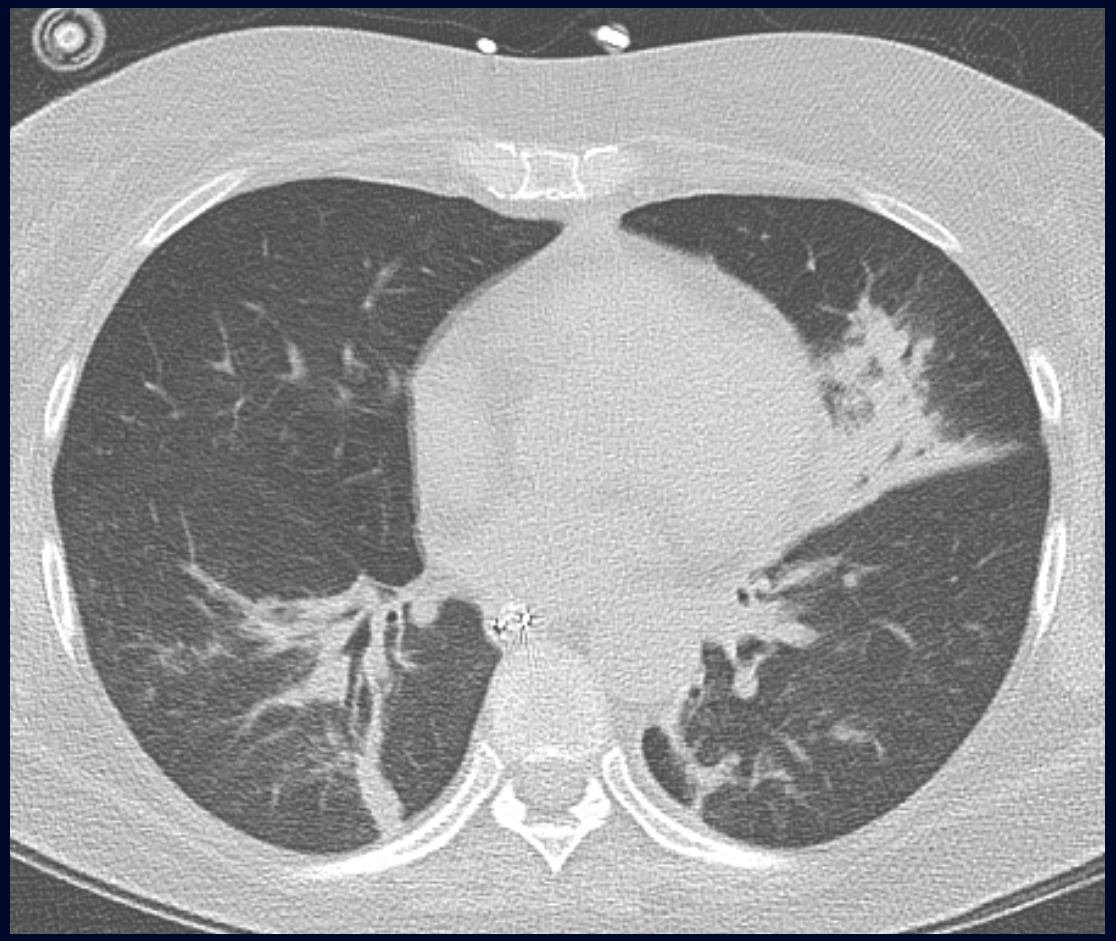

Tomodensitométrie thoracique de contrôle (4 jours plus tard)

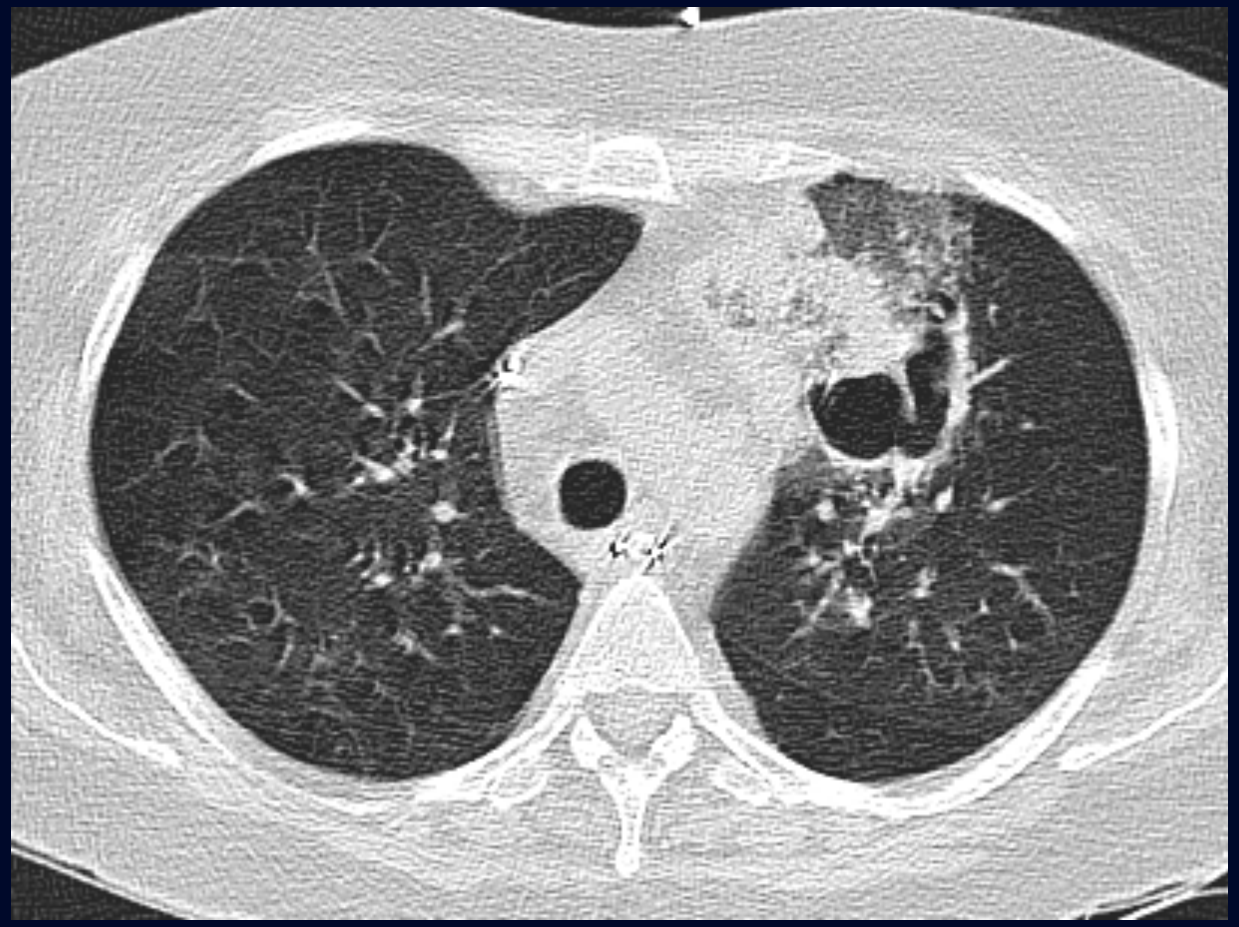

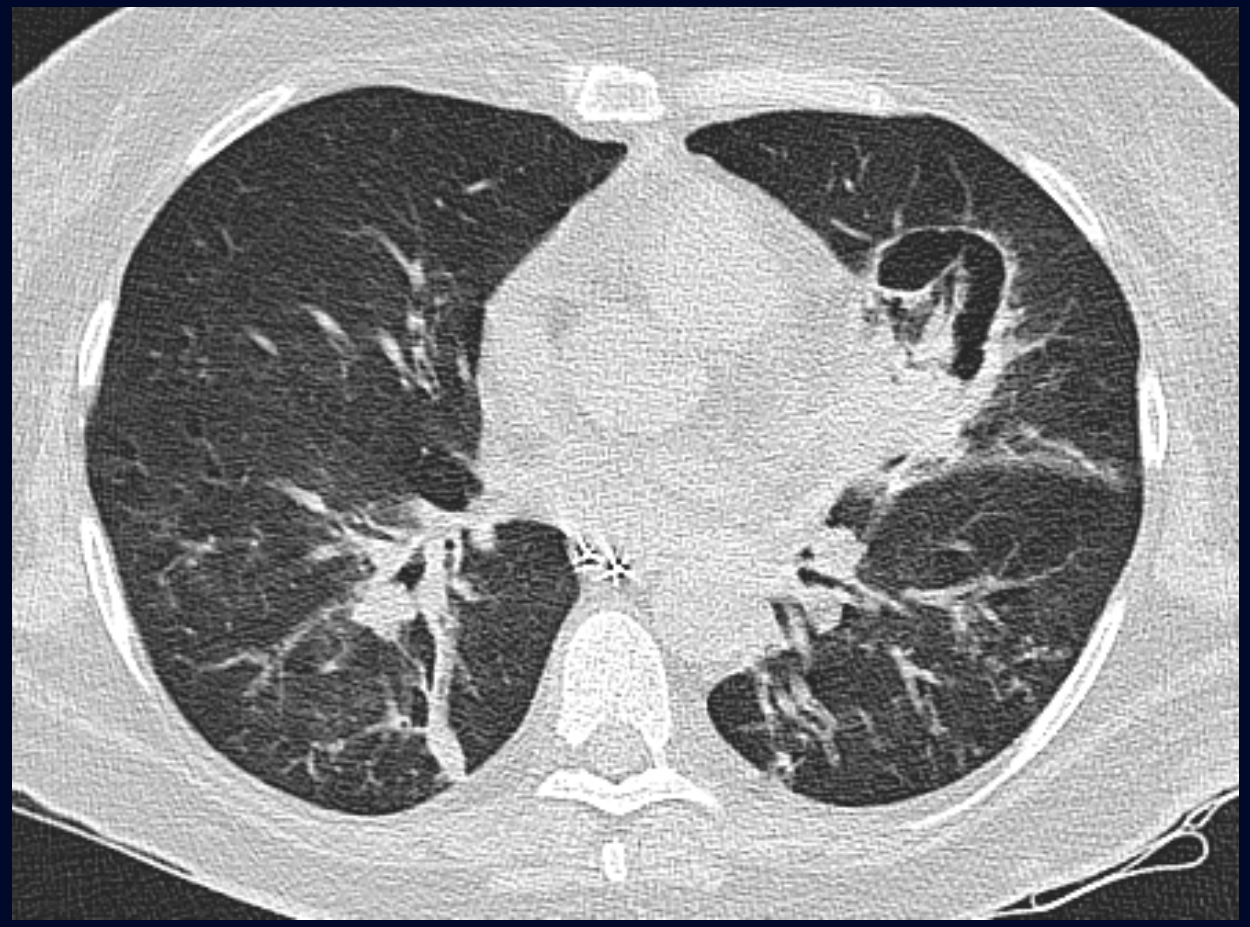

Tomodensitométrie thoracique de contrôle (4 jours plus tard)

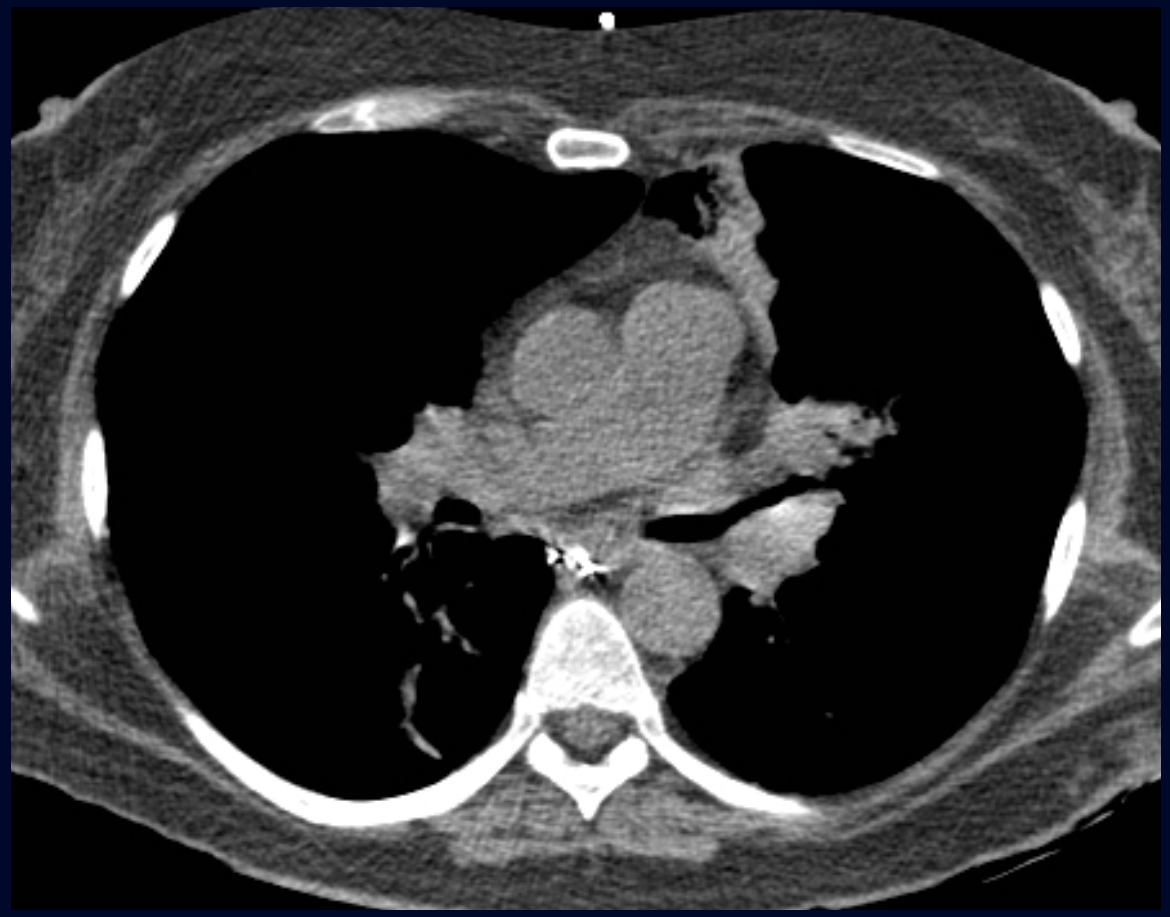

Description - Tomodensitométrie thoracique initiale

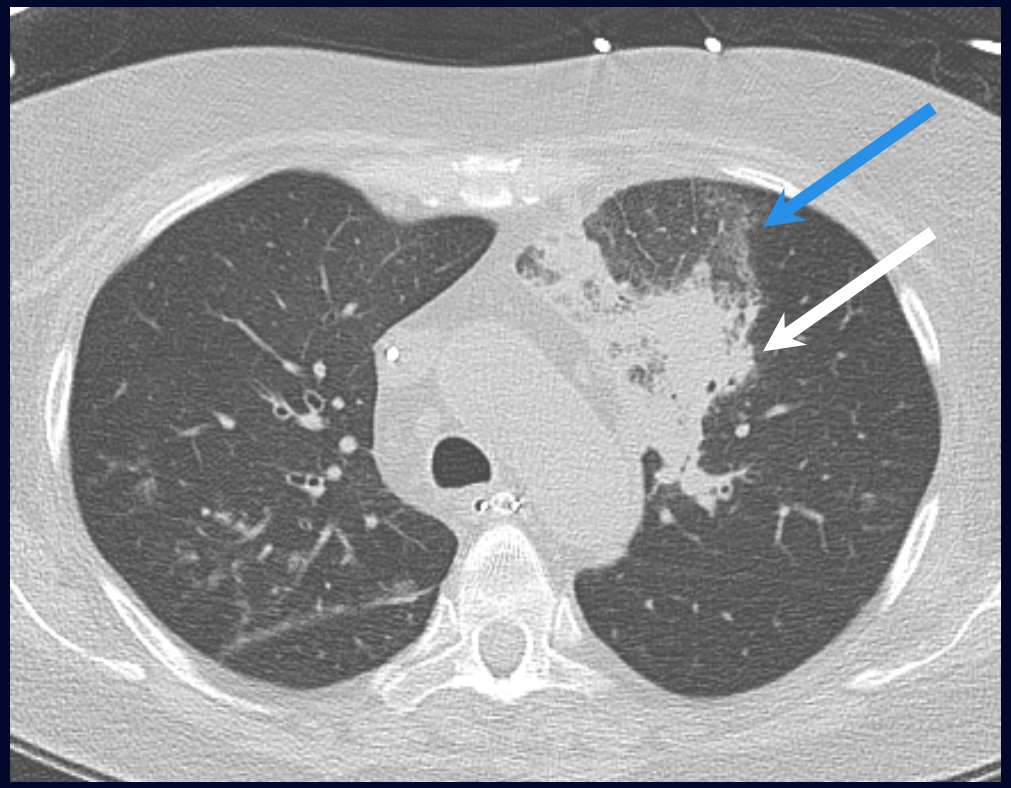

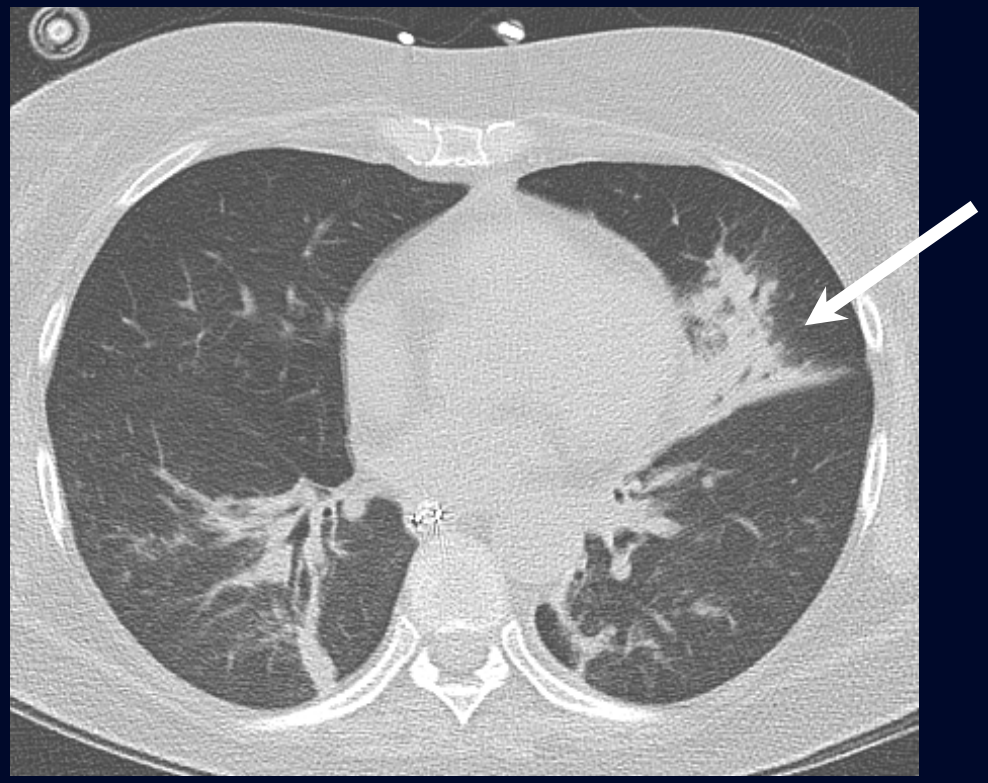

Foyers de consolidation, non-cavitaires,
segment antérieur du lobe supérieur gauche et de la lingula,
Zones de verre dépoli adjacentes

Description - Tomodensitométrie thoracique 4 jours plus tard

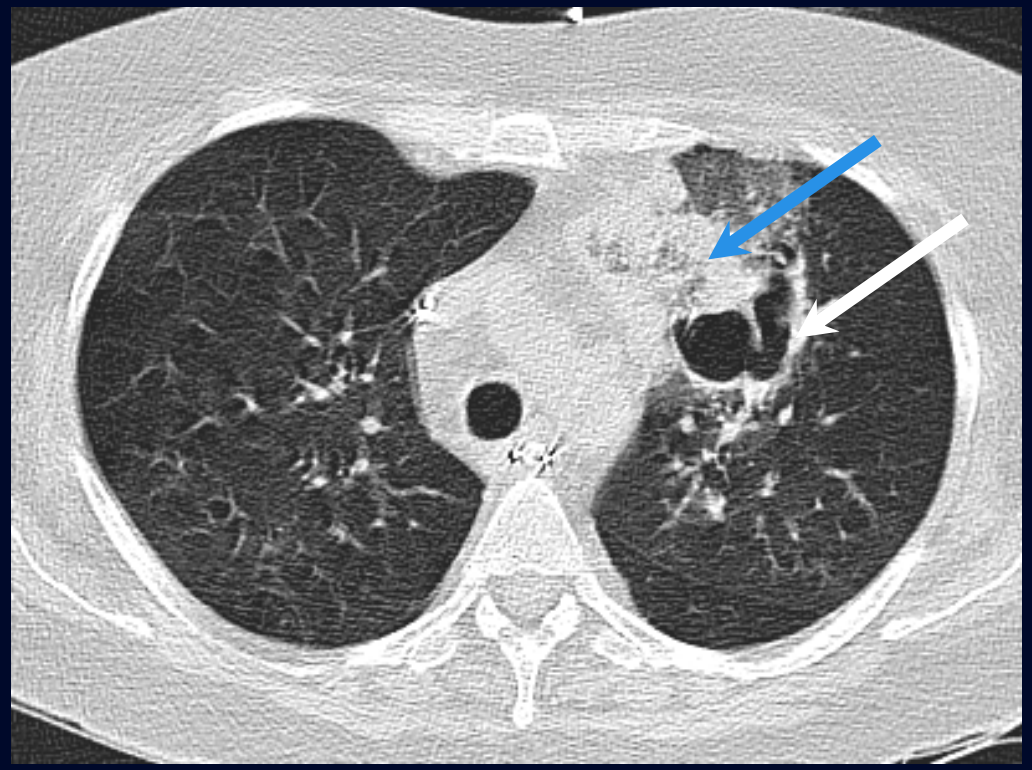

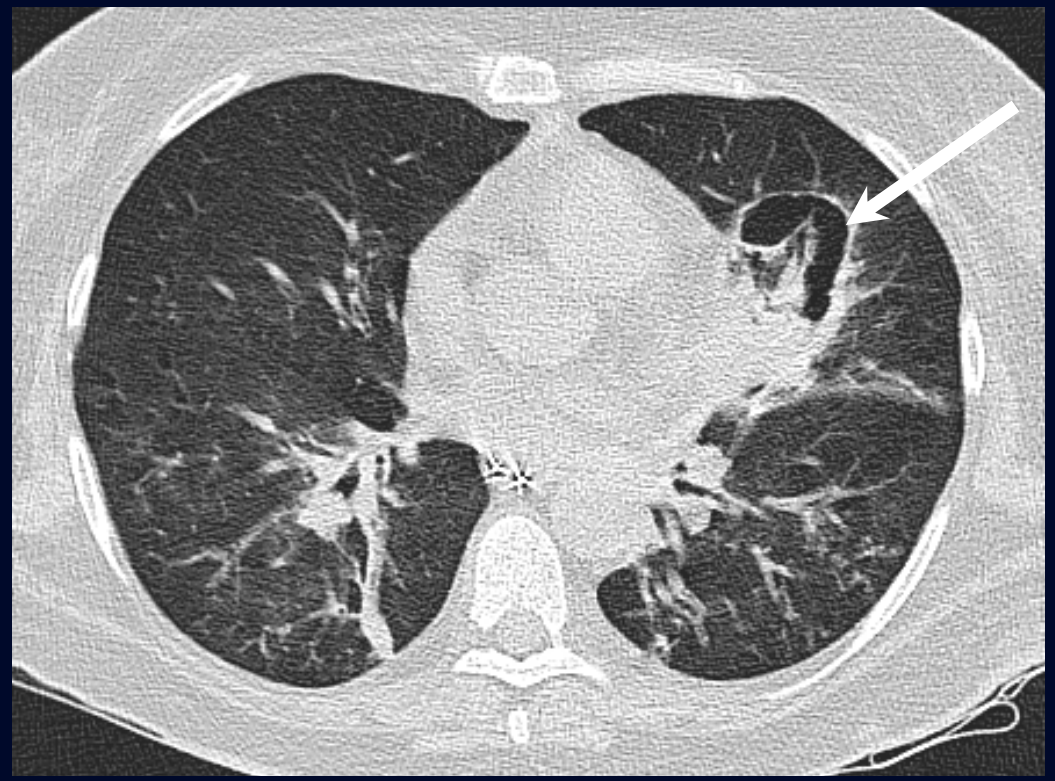

Apparition de cavités dans les zones de consolidation

Présence d’un « halo inversé »

Description - Tomodensitométrie thoracique 4 jours plus tard

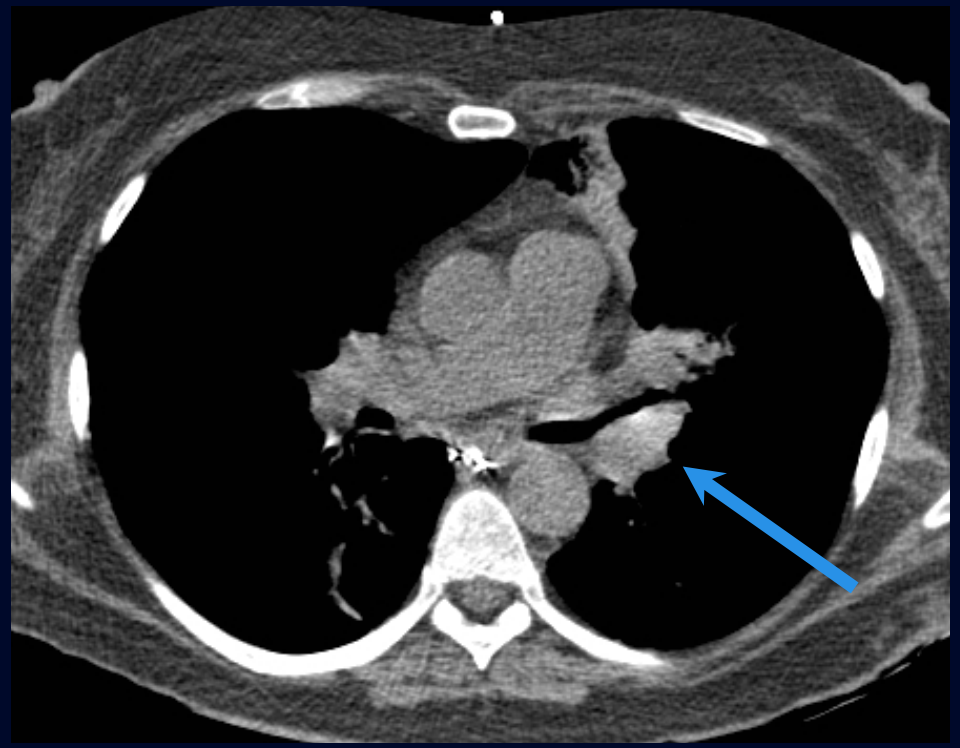

Apparition de cavités dans les zones de consolidation

Adénomégalie médiastinale

Diagnostic différentiel

LÉSION CAVITAIRE

- **Cavité :** infectieuse, néoplasique, vasculaire, cause environnementale
- **Kyste parasitaire**
- **Pneumatocèle**
- **Kyste congénital**
- **Kyste bronchiectasique**
- **Emphysème bulleux**

HALO INVERSÉ

- **COP** (cryptogenic organizing pneumonia)
- **Infection**
- **Vasculaire**
- **Sarcoïdose**
- **Néoplasique**

Diagnostic différentiel
Cavité

- Infectieuse : abcès, fongique, mycobactérien → Le plus probable dans le contexte
- Néoplasique : primaire, métastases → (-) Pas d'antécédent connu
- Vasculaire : arthrite rhumatoïde, Wegener, infarctus (embolie septique) → (-) Généralement apparition non-aiguë, pas d'histoire concordante; (-) Embolies septiques peu probables vu couverture antibiotique extensive
- Environnemental : silicose, *coal worker's* → (-) Pas d'antécédents

Diagnostic différentiel
Lésion cavitaire

- **Kyste parasitaire** : hydatique → (-) Pas d'histoire concordante
- **Pneumatocèle** : post-infectieux, post-traumatique → Post-infectieux le plus probable dans le contexte
- **Kyste congénital** : séquestration, kyste bronchogénique
- **Kyste bronchiectasique**
- **Emphysème bulleux**

→ (-) Pas présent antérieurement

Diagnostic différentiel
Signe du halo inversé

- **COP** (cryptogenic organizing pneumonia) → (-) Typiquement pas au tiers supérieur; migratoire; pas de cavité
- **Infection** : fongique invasive, paracoccidioidomycose, mycobactérienne → Le plus probable dans le contexte
- **Vasculaire**
- **Sarcoïdose**
- **Néoplasique**

→ (-) Pas d'histoire concordante
(-) Pas de signe de sarcoïdose

Données cliniques supplémentaires

- **Lavage broncho-alvéolaire:**
  - Champignons filamenteux et cultures démontrant 3 types de zygomycètes
  - Recherche de tuberculose (par PCR) négative
- **Galactomannanes positifs**

- Protéine dans la paroi cellulaire des Aspergillus sp., utilisée pour le diagnostic des infections à Aspergillus sp. (notamment l'aspergillose invasive) et l'évolution de la maladie post-traitement
- Faux positifs possibles via réaction croisée:
  - Antibiotiques semi-synthétiques (pipéracilline, amoxicilline, augmentine)
  - Autres fungus : Penicillium ou Paecilomyces (rarement pathogènes)
- Ne peut exclure une infection fongique concomitante (Fusarium sp., Alternaria sp., Mucorales sp.) à présentation clinique similaire
- Sensibilité : 81%; Spécificité : 89%; VPP : 68%; VPN : 96%

  - … Mais aucun *Aspergillus* dans les cultures

Diagnostic final

Mucormycose pulmonaire

Mucormycose

- Champignon ubiquitaire dont l'ordre des Mucorales est pathogène pour l'homme
- Infections surviennent en état d'immunosuppression (diabète, greffe, corticostéroïdes…)

Six catégories cliniques d'atteinte :

- Rhinocérébrale
- Pulmonaire
- Cutanée
- Gastro-intestinale
- Disséminée
- Autre (os, médiastin, trachée, reins, péritoine)

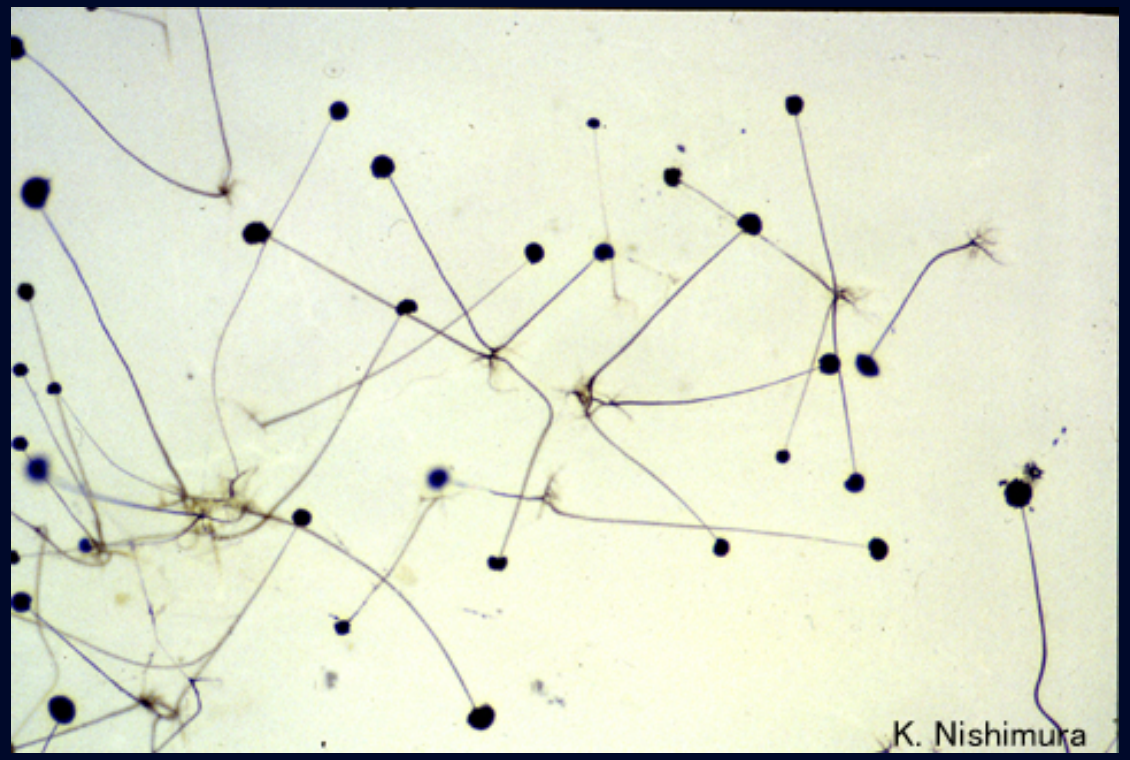

Rhizopus oryzæ; de la famille des Mucoraceæ, ordre des Mucorales

Tiré de réf. 5

Mucormycose : Classification microbiologique

- La reclassification de 2007 a exclu le terme *Zygomycetes* pour définir la classe phylogénétique, qui contenait les Mucorales
- Les Mucorales sont donc maintenant dans le sous-embranchement *Mucoromycotina;* embranchement des *Zygomycota*
- Le terme zygomycète traînant dans les rapports microbiologiques et livres de référence fait donc quand même référence à l'ordre des Mucorales

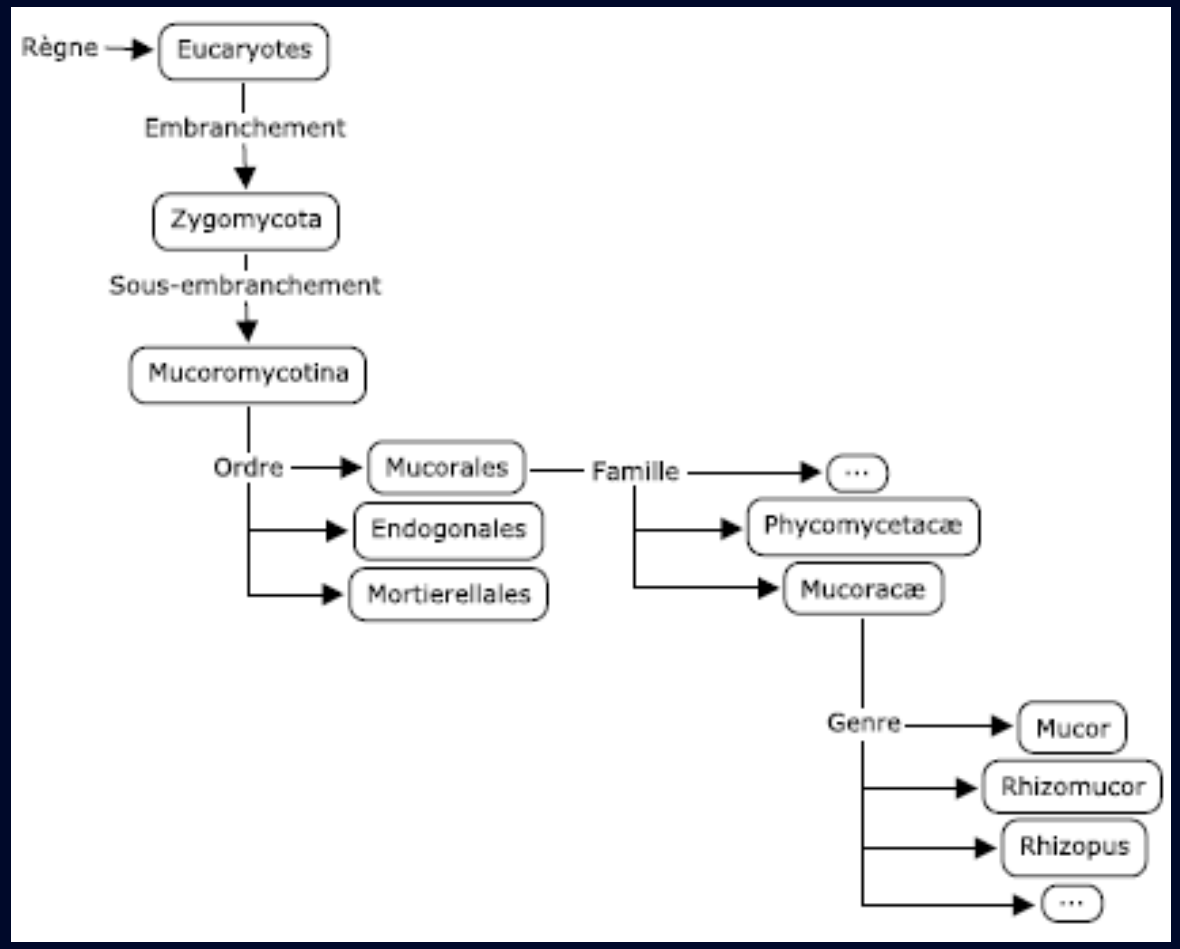

Modifié de réf. 6

Pronostic + traitement

Traitement :

- Antifongiques
- Résection chirurgicale
- Traitement des causes sous-jacentes (diabète, immunosuppression)

Pronostic :

- Sombre, nettement moins bon qu'une aspergillose
  - La majorité des patients décèdent dans les 12 semaines suivantes, notamment dans les cas de cancers hématologiques sous-jacents

Retour sur le cas

- Le diagnostic fut dirigé assez rapidement, entre les 2 tomodensitométries, vers la mucormycose étant donné les résultats des lavages broncho-alvéolaires

➢ Peu d'amélioration aux multiples tomodensitométries de suivi, malgré les antifongiques

➢ Patiente malheureusement décédée 1 mois après son admission d'une hémorragie alvéolaire et suite aux complications de son insuffisance hépatique et rénale

Références

1. Reed J.C.; *Chest Radiology : Plain Film Patterns and Differential Diagnosis, 6th edition*; Philadelphie; Elsevier; 2011

2. Webb W.R., Higgins C.B.; *Thoracic Imaging : Pulmonary and Cardiovascular Radiology, 2nd edition*; Philadelphie; Lippincott Williams & Wilkins; 2011

3. STATdx.com

4. Longo D.L. et al.; *Harrison's principles of Internal Medicine, 18th edition*; McGraw Hill; 2012; pp.1661-4

5. Image de *Rhizopus orizæ*, tirée de http://www.pf.chiba-u.ac.jp/gallery/fungi/r/Rhizopus_oryzae_microscopy2.htm; site web visité le 21/03/2018

6. http://www.mycolog.com/CHAP3b.htm#mucorales; site web visité le 22/03/2018

7. Kontoyiannis DP, Lewis RE. How I treat mucormycosis. Blood. 2011;118(5):1216-1224. doi:10.1182/blood-2011-03-316430.