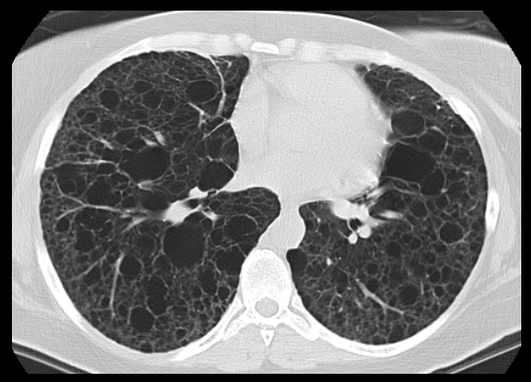

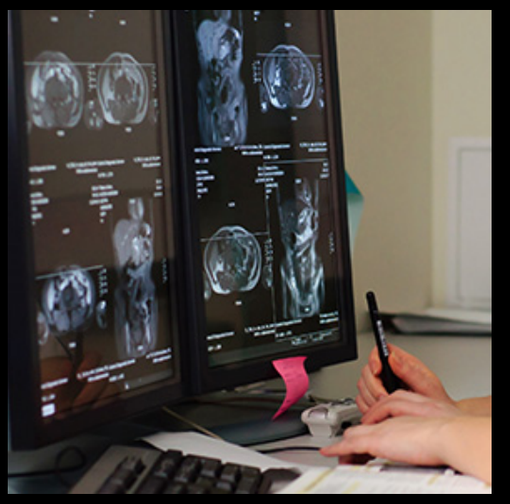

Cas de la semaine # 66

19 février 2018

Préparé par Dre Elena Oxengendler R4

Dre Julie Déry

Hôpital Sainte-Justine

Département de radiologie
Faculté de médecine

Université de Montréal

Histoire Clinique

- Altération de l’état de conscience
- Ataxie
- Examen neurologique anormal



5 ans

IRM Cérébrale

Axial Flair

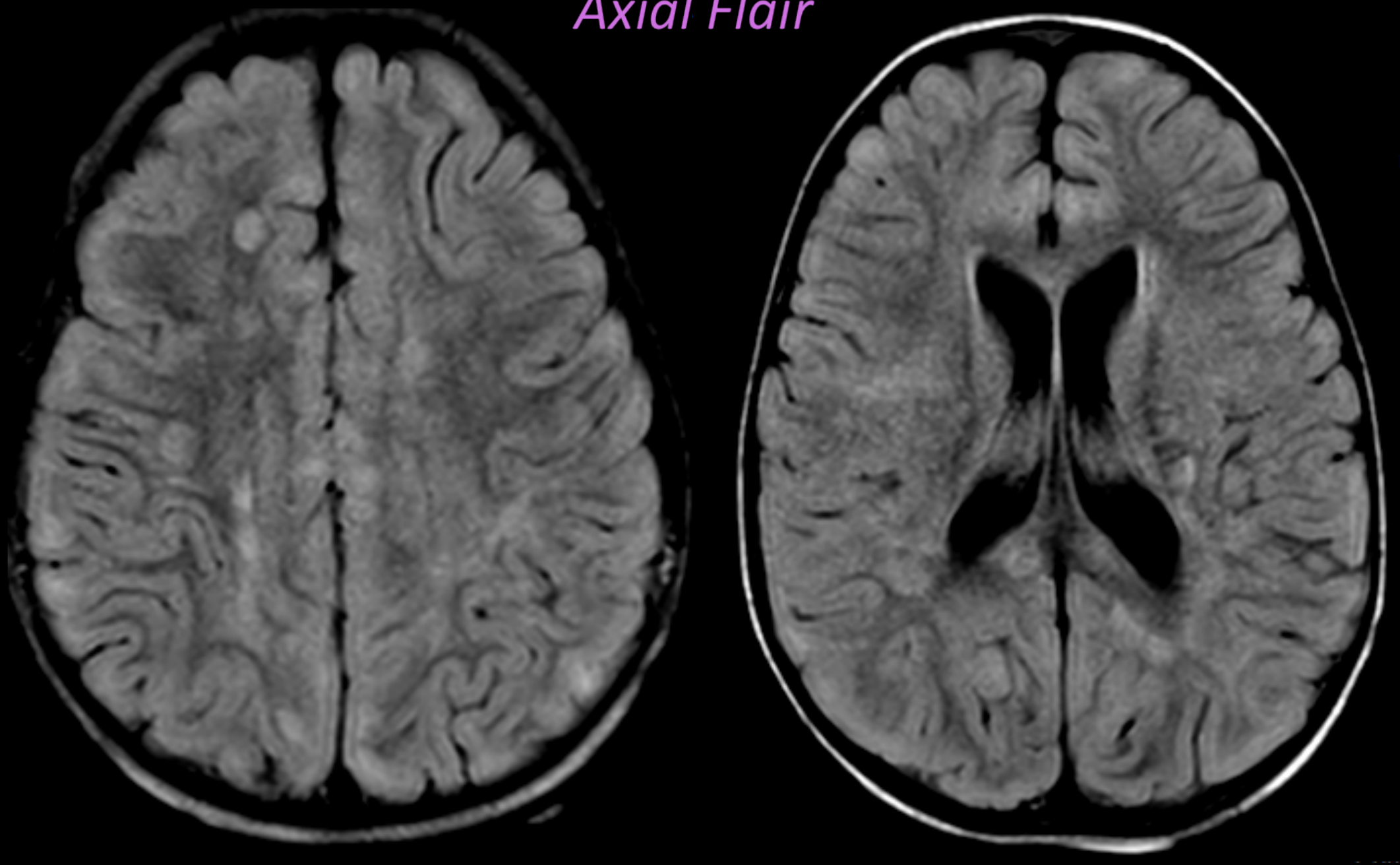

IRM Cérébrale

Axial Flair

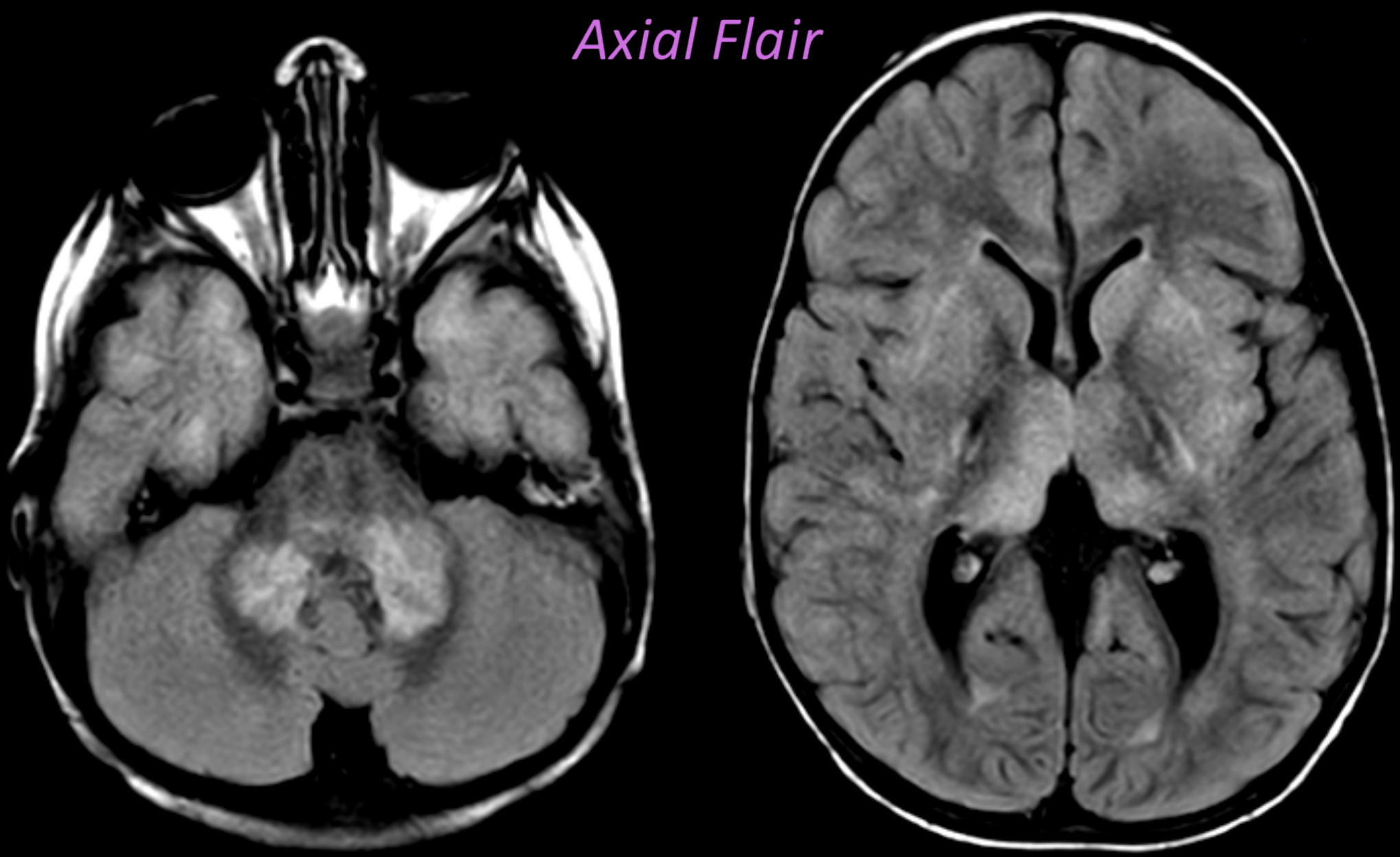

IRM Cérébrale

Coronal Flair

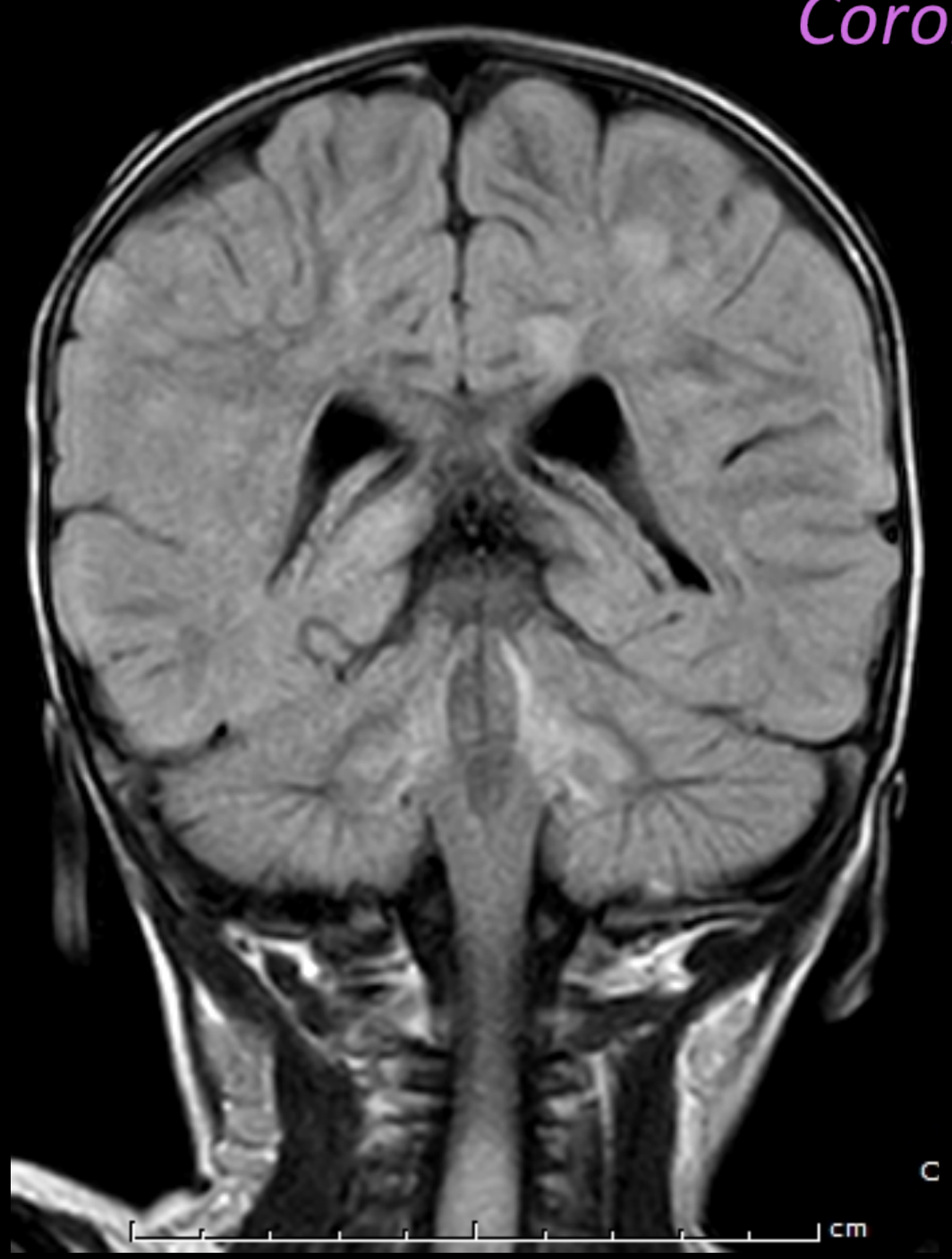

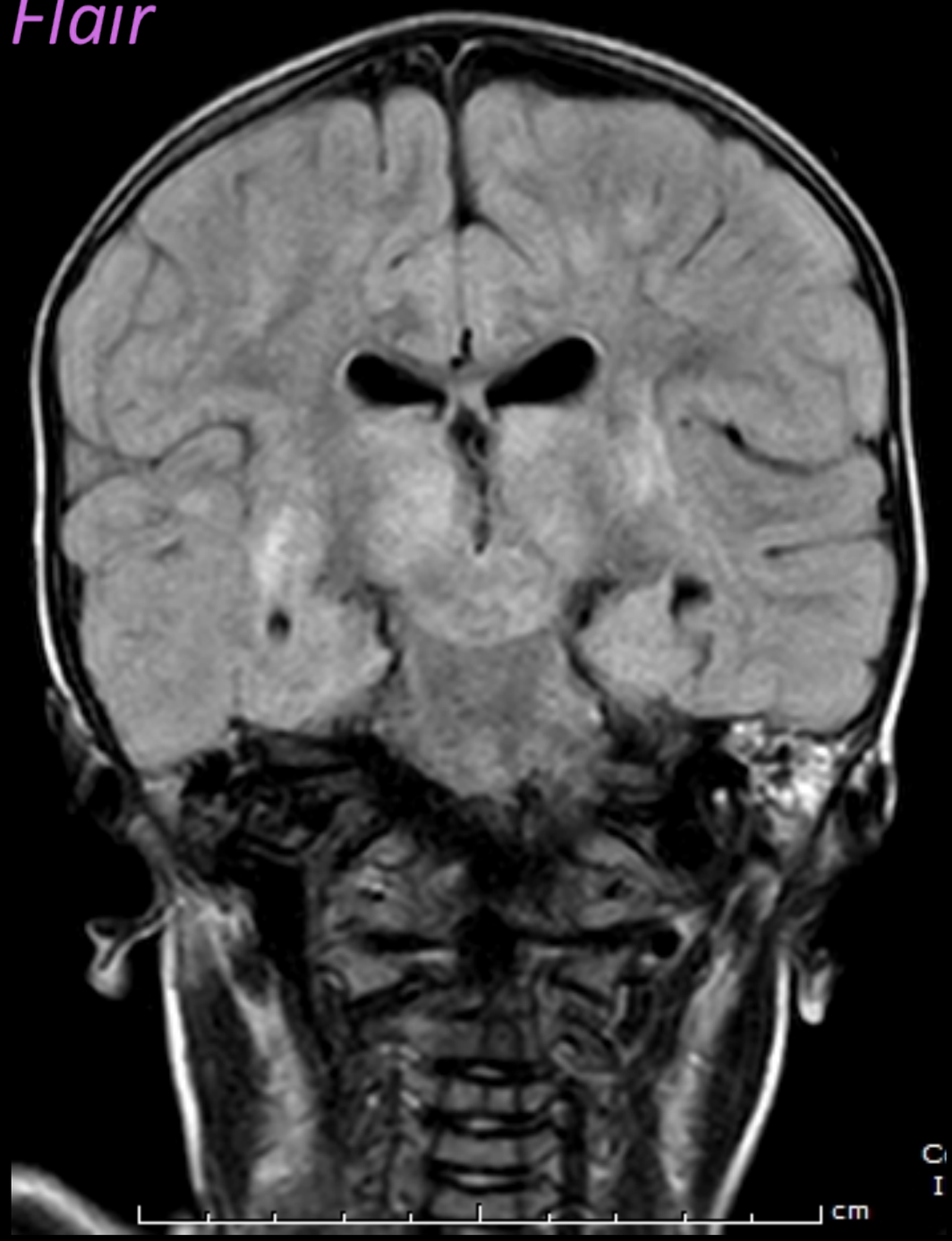

IRM Cérébrale

Axial Diffusion

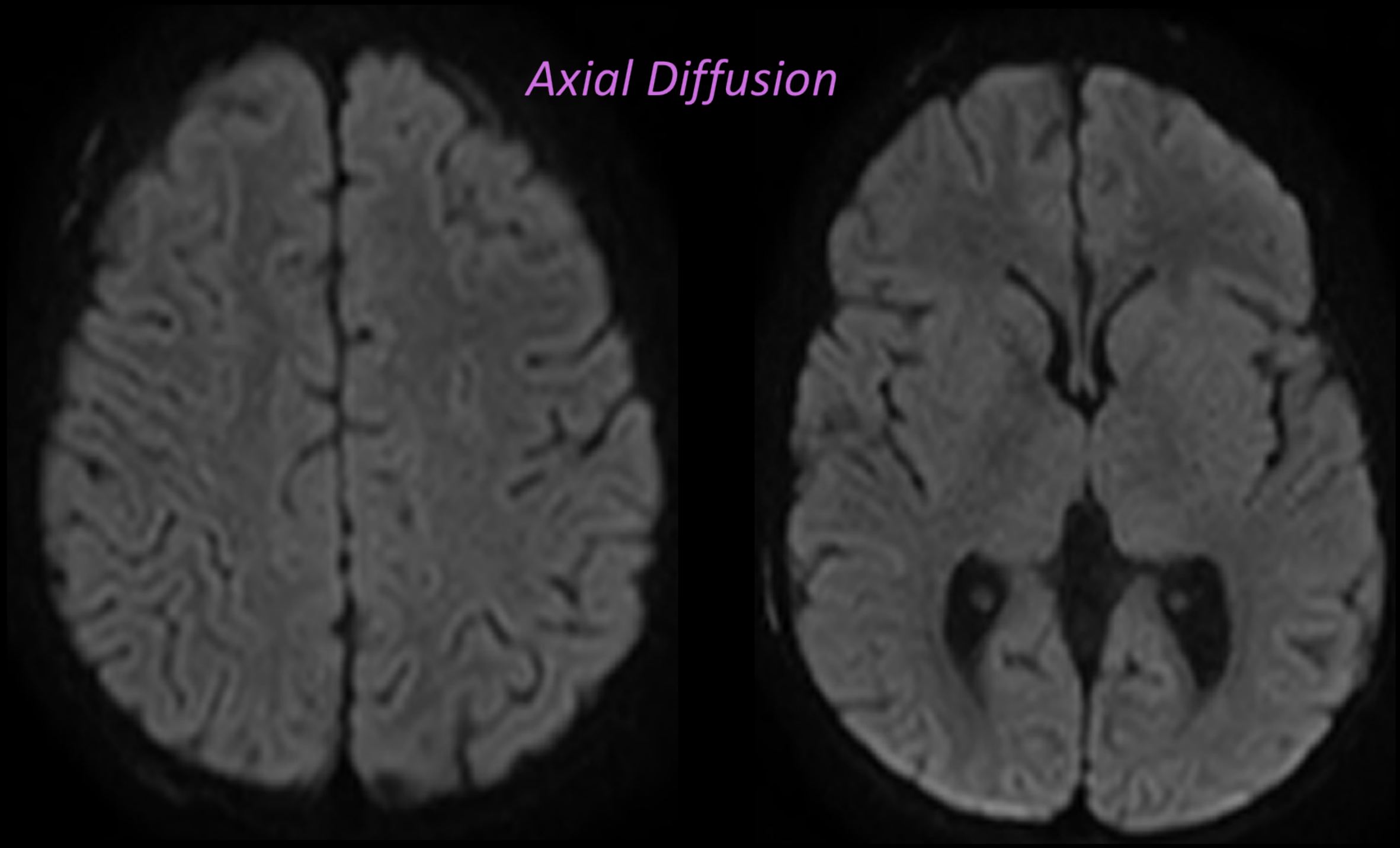

IRM Cérébrale

Axial T1
Sans et Avec
contraste

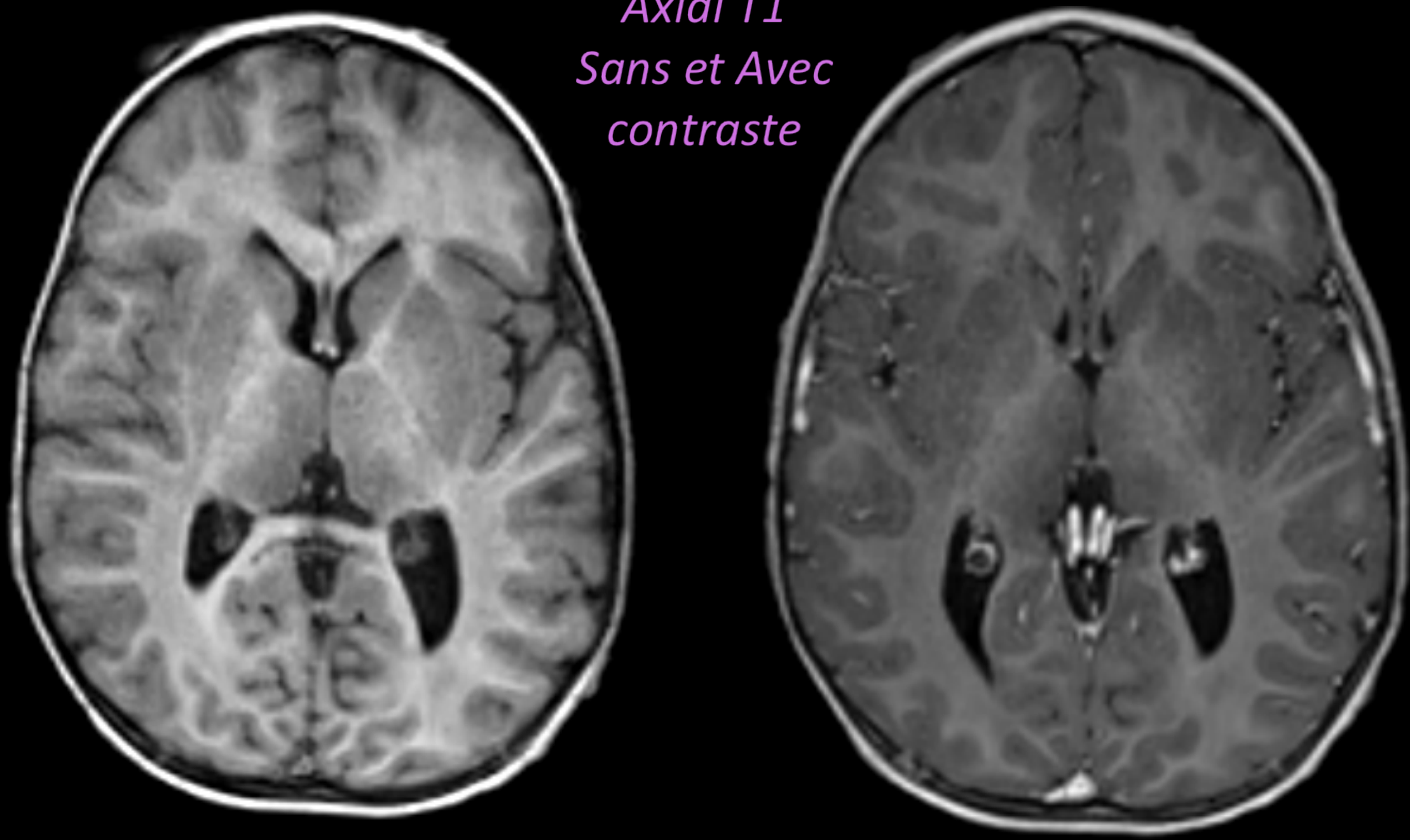

IRM colonne

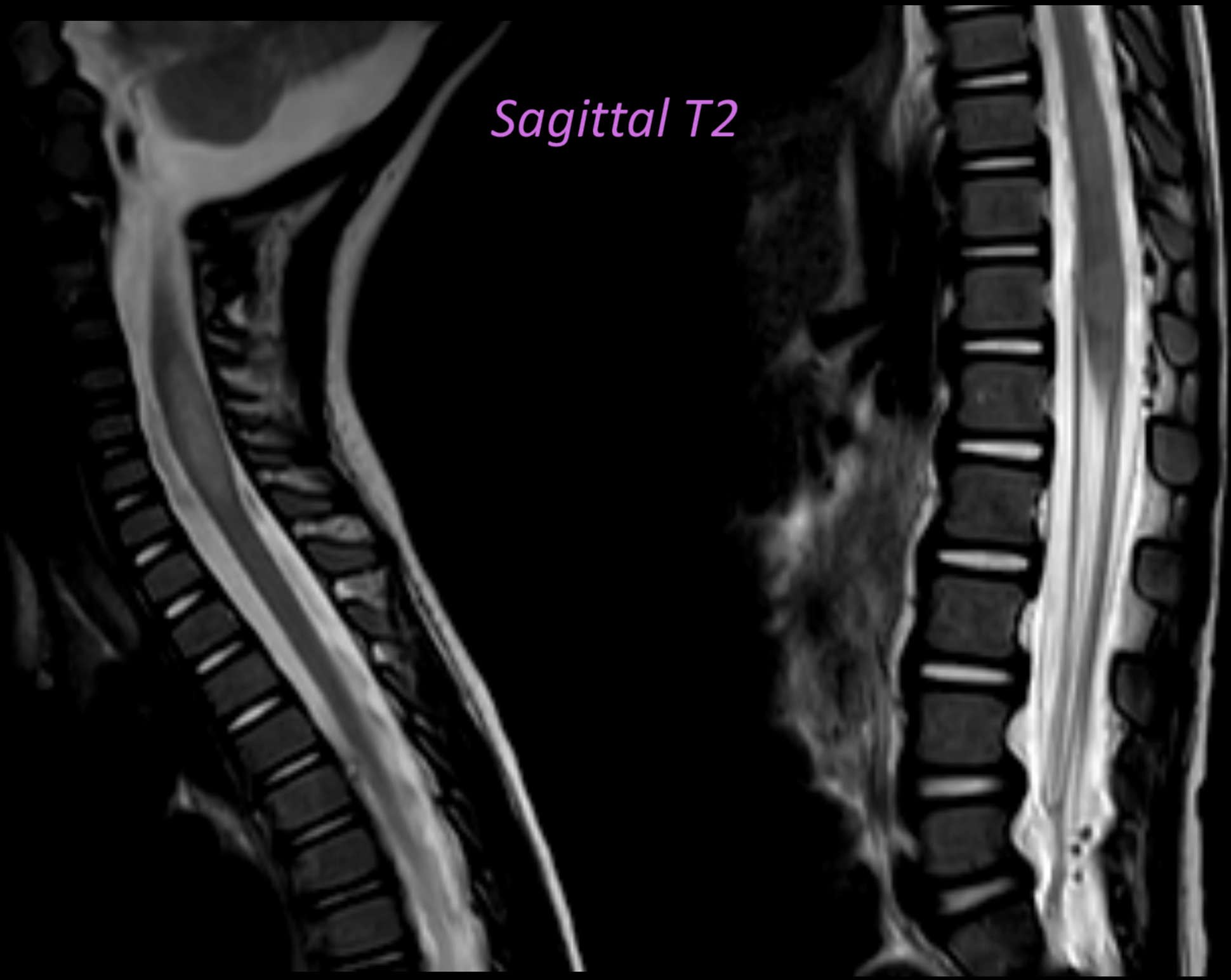

IRM Cérébrale

Axial Flair

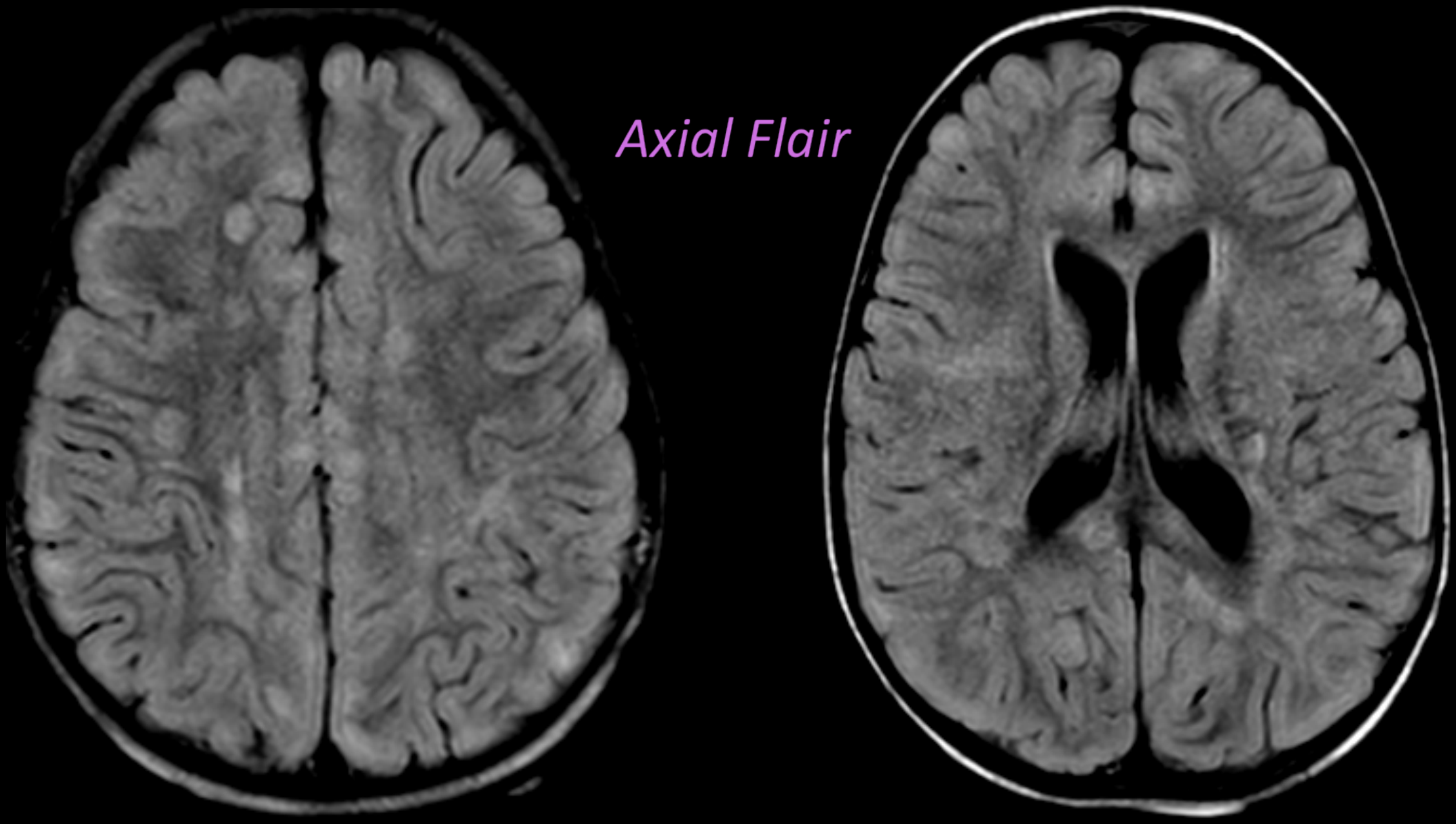

Anomalies de signal hyperintense de la matière blanche profonde ainsi qu’en sous cortical et périventriculaire

IRM Cérébrale

Axial Flair

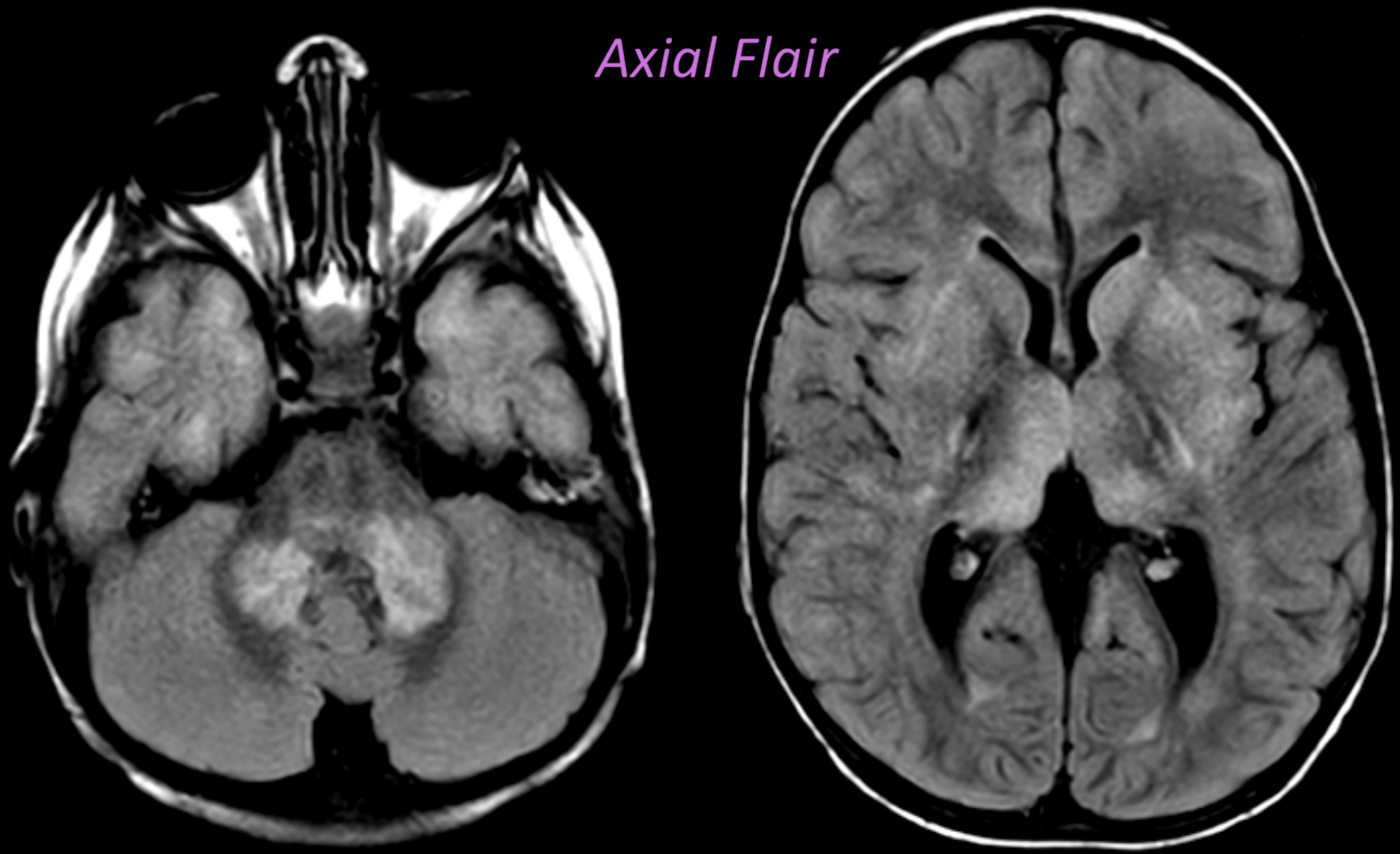

Anomalies de signal hyperintense au niveau des noyaux dentelés, noyaux gris centraux et thalami, ainsi qu'en sous cortical, par endroits d'aspect nodulaire

IRM Cérébrale

Coronal Flair

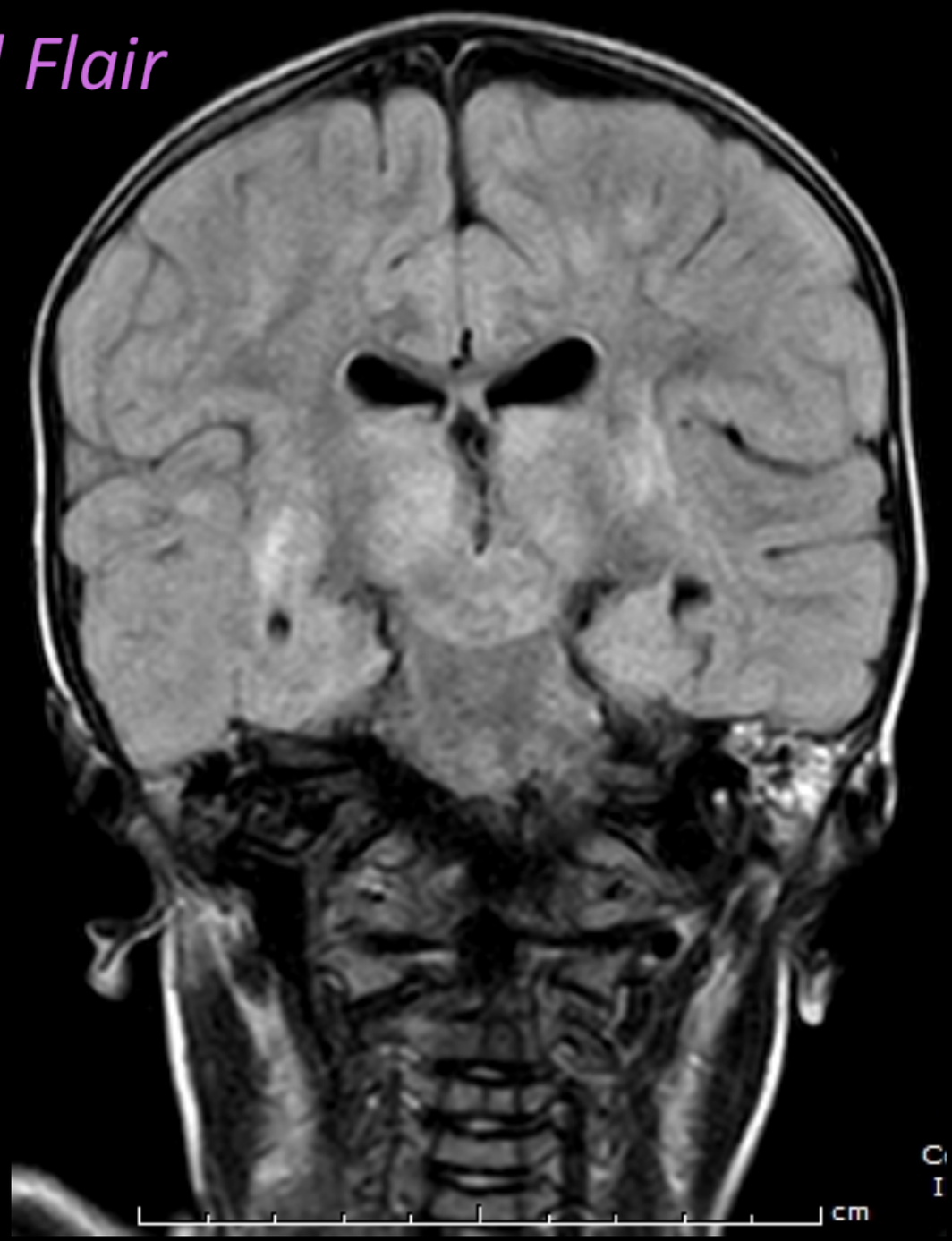

Anomalies de signal hyperintense de la matière blanche profonde ainsi qu'en sous cortical et périventriculaire, noyaux gris centraux, thalami et noyaux dentelés

IRM Cérébrale

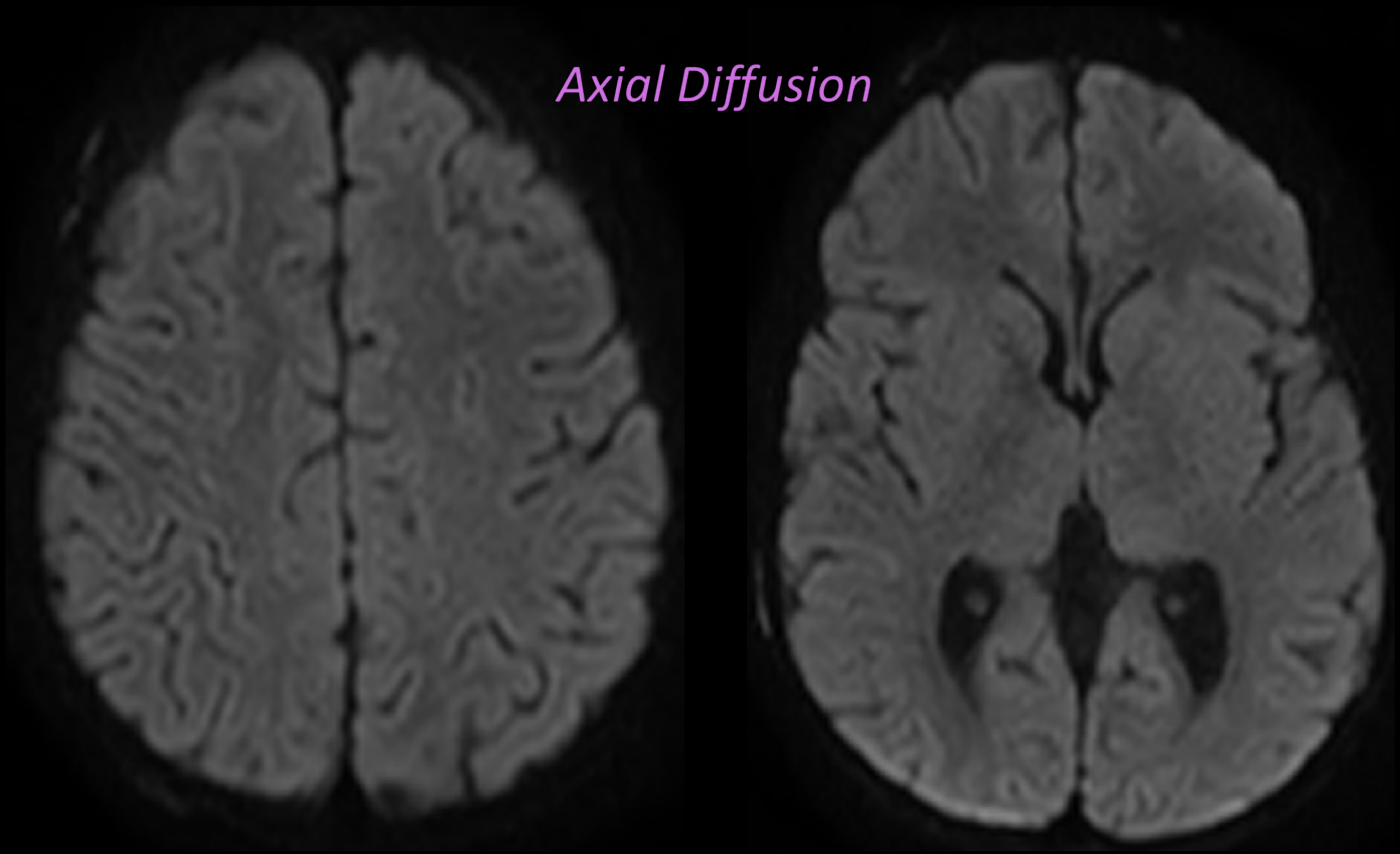

Pas de restriction de la diffusion

IRM Cérébrale

Axial T1
Sans et Avec
contraste

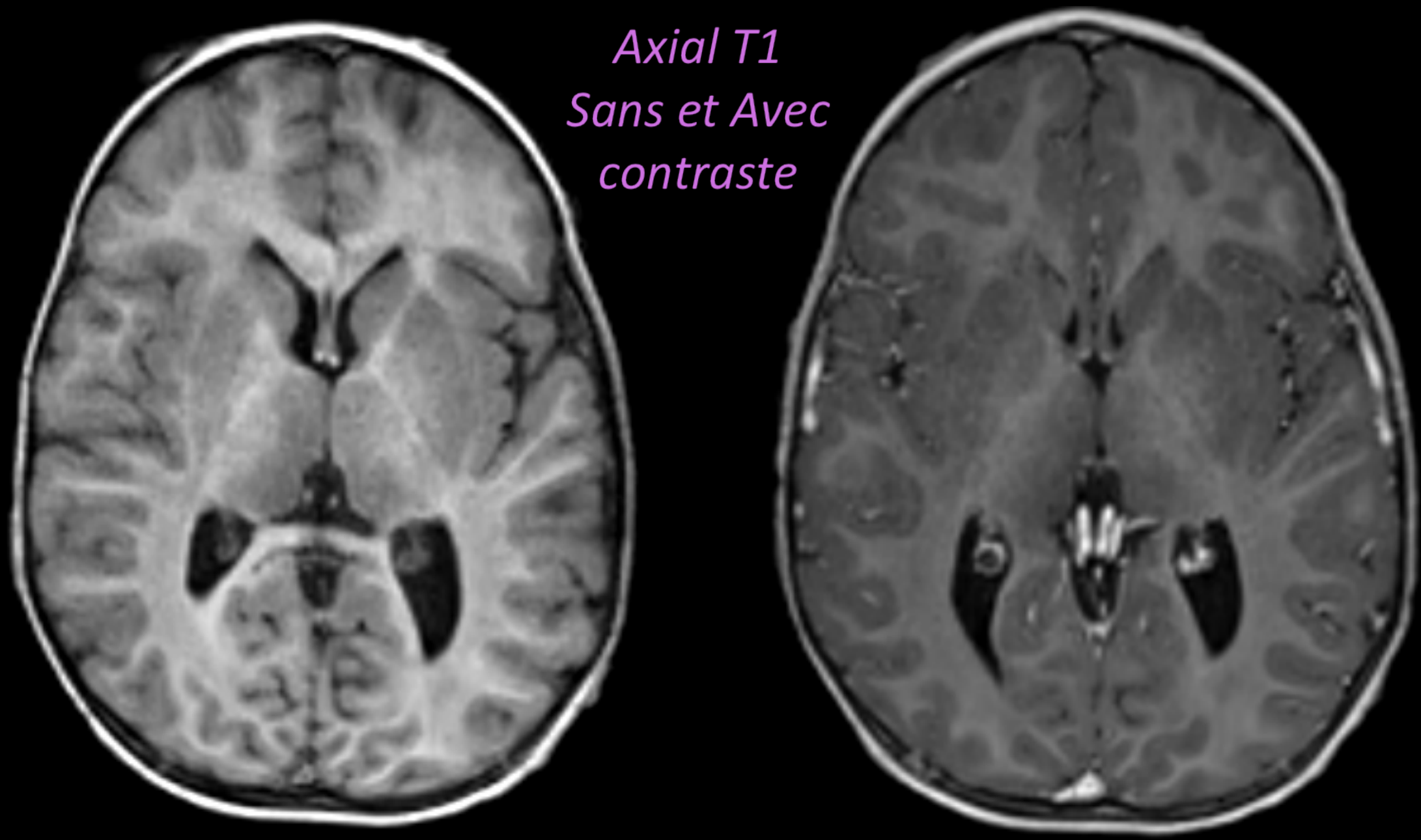

Anomalies de signal hypointense au niveau des niveaux gris centraux et thalami, sans rehaussement post injection de gadolinium

IRM colonne

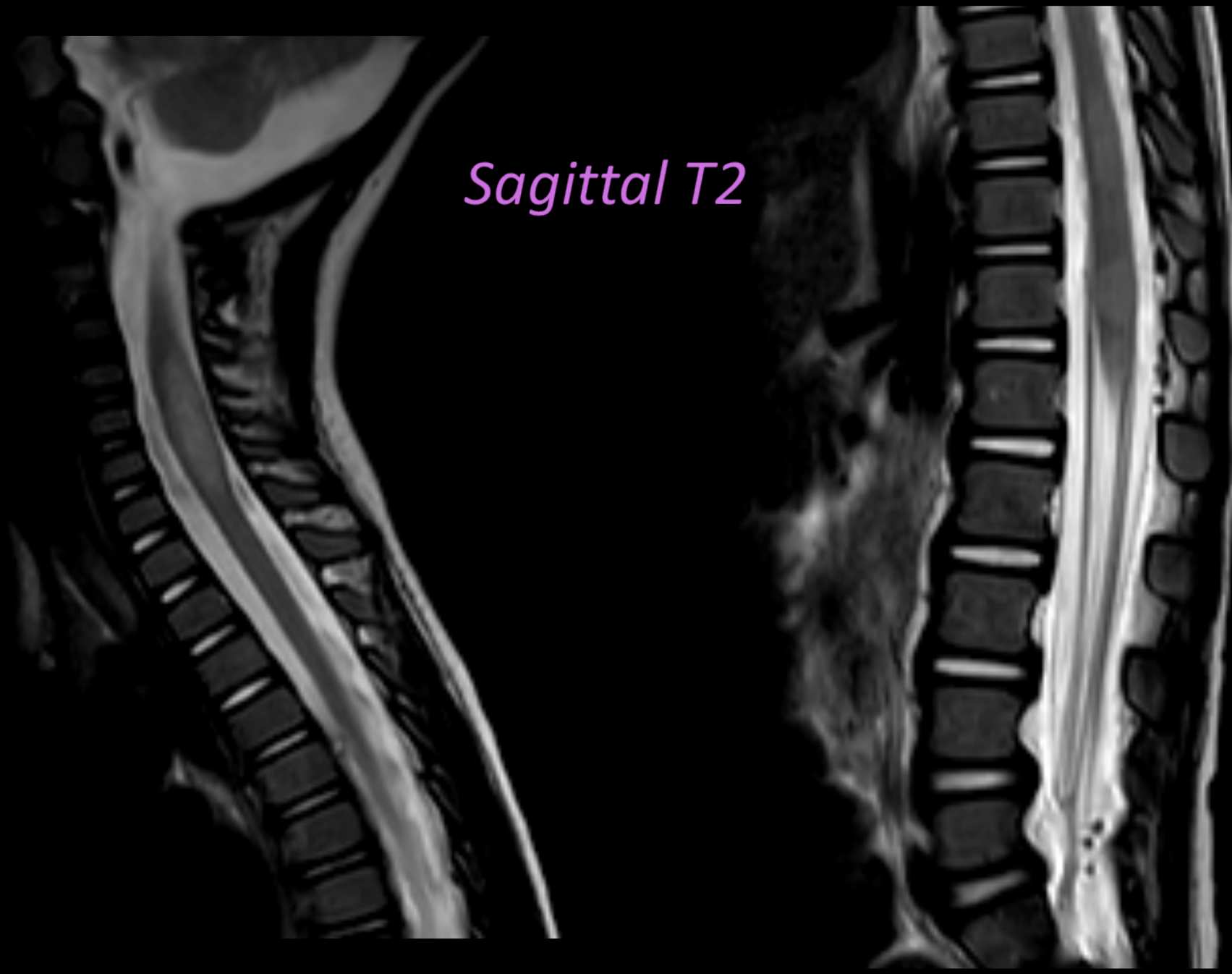

Anomalies de signal hyperintense dans la moëlle épinière centrale, à l'étage cervical postérieurement aux corps vertébraux de C5 à C8 et à l'étage dorsal de D9 à D10

Synthèse radiologique

Anomalies de signal

- Iso- ou hypointenses en pondération T1
- Hyperintenses en pondération T2 et Flair
- Par endroits nodulaires ainsi que mal définies
- Sans rehaussement post injection de gadolinium
- Pas de restriction de la diffusion
- Pas de foyer hémorragique

Distribution

- Matière blanche profonde et sous corticale
- Noyaux gris centraux
- Thalami
- Corps calleux
- Noyaux dentelés
- Moëlle épinière

Diagnostic différentiel

- Encéphalomyélite aiguë disséminée
  (ADEM *Acute Disseminated EncephaloMyelitis*)
- Sclérose en plaques (SEP)
- Encéphalite
  moins probable car pas d'atteinte corticale
- Atteinte métabolique
- Myélite transverse
  serait à considérer seulement sans atteinte cérébrale

Diagnostic différentiel
ADEM vs SEP

Critères en faveur d'un premier épisode de SEP vs ADEM

Selon *Callen, et al. Role of MRI in differentiation of ADEM from MS in children. Neurology 2009;72(11):968-73.

Suggérer SEP préférentiellement en présence de 2 de ces critères:

- ✓ absence de pattern diffus bilatéral
- ✓ présence de trous hypointenses ("black holes")
- ✓ présence d'au moins 2 lésions périventriculaires

- Sensibilité 81%, spécificité 95%
  (Spécificité pourrait être moindre selon d'autres études)

Suivi clinique

Contrôle IRM à 2.5 semaines

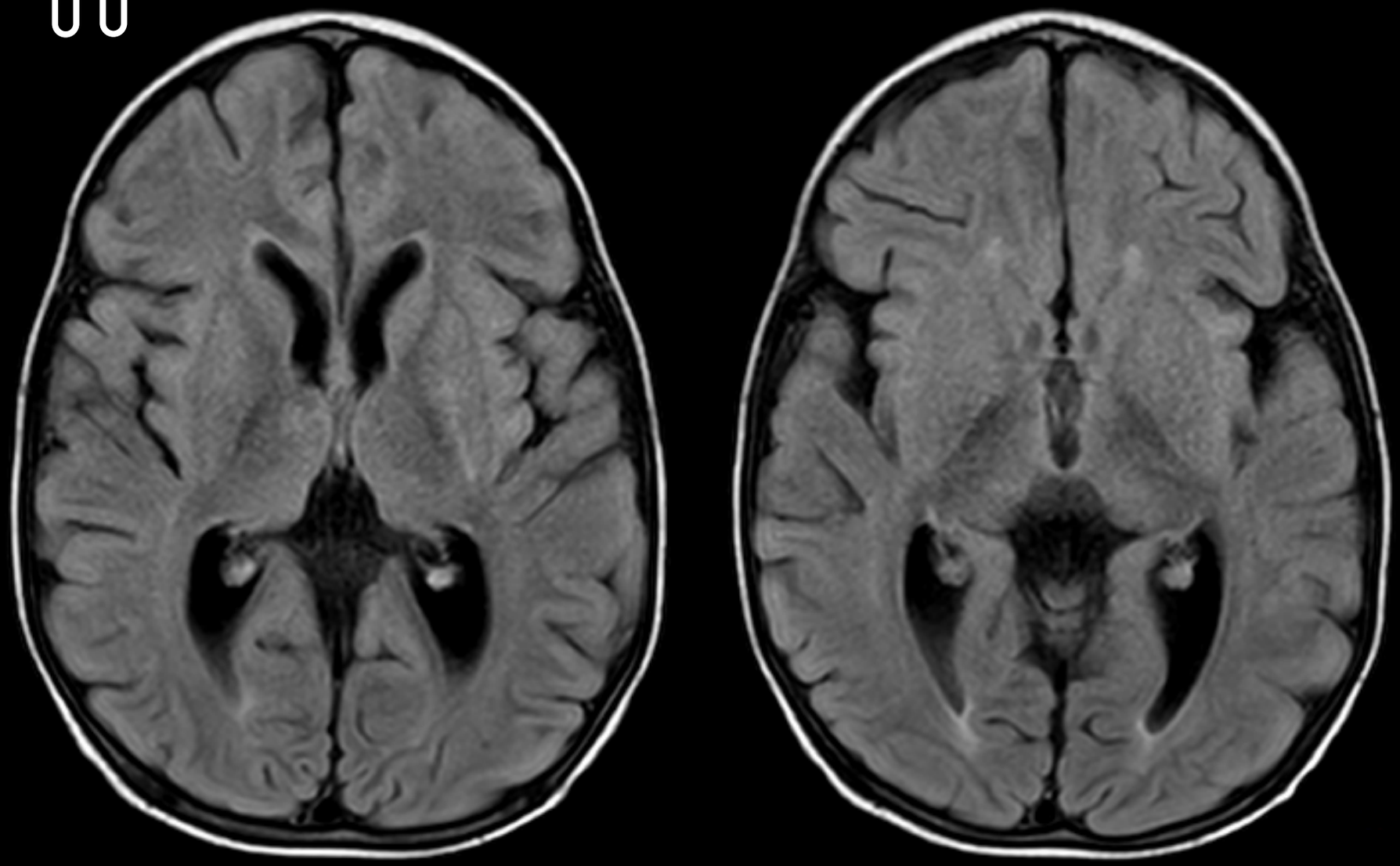

Axial Flair

Sagittal T2

Régression des anomalies de signal de la matière blanche des noyaux gris centraux, thalami et de la moëlle épinière



Au questionnaire approfondi, notion d'atteinte des voies respiratoires supérieures (IVRS) ~ 2 semaines auparavant

Diagnostic final

Encéphalo-myélite aiguë disséminée (ADEM)

Encéphalomyélite aiguë disséminée
ADEM - pathophysiologie

- Inflammation et atteinte démyélinisante aiguë de la matière blanche et souvent de la matière grise
- Désordre autoimmun avec réaction inflammatoire de la matière blanche, para/post infectieux

- association avec haplotype HLA-DR conférant susceptibilité génétique

➢ Anticorps aux pathogènes avec réaction croisée aux protéines de la myéline

- Infections prédisposantes : oreillons, rougeole, campylobacter, streptocoque, mycoplasme, etc

- Cas rapportés d'association avec vaccins tels polio

Encéphalomyélite aiguë disséminée
ADEM – épidémiologie et présentation

- Plus souvent chez les enfants que sujets adultes
  - Incidence la plus élevée chez les 3-10 ans
- Fréquence - garçons = filles (en contraste avec SEP)
  - 0.8 /100 000 personnes - année
- Dans 50-75% des cas, apparition précédée par infection virale ou bactérienne (voies respiratoires hautes)
- Symptômes non spécifiques, tels céphalées, vomissements, léthargie, fièvre
  - Symptômes neurologiques incluent altération de l'état de conscience, atteinte nerfs crâniens, parésies
- Évolution généralement monophasique, mais des formes récidivantes et multiphasiques existent.

Encéphalomyélite aiguë disséminée

ADEM – aspects radiologiques

CT Moins sensible et spécifique que l'IRM
Hypodensités non spécifiques

IRM

- **T2 et Flair :** anomalies de signal hyperintenses, avec ou sans oedème périphérique, dans la matière blanche profonde, en sous cortical, périventriculaire, corps calleux, noyaux gris centraux, thalami, tronc, en sous-tentoriel ainsi que dans la moëlle épinière
- **T1** : lésions parfois hypointenses
- **T1 (C+)** : lésions peuvent présenter un rehaussement périphérique
- **Diffusion** : lésions peuvent restreindre la diffusion

Pronostic + traitement

Pronostic

- Maladie typiquement monophasique (2-4 semaines), souvent autolimitée
- **Séquelles neurologiques**
  - dans 30-40%, surtout si lésions au tronc
- **Mortalité** - jusqu'à 5%
- **Récupération**
  - complète dans 50-75% des cas
  - Délai moyen : 1-6 mois

Traitement

- Support
- Immunomodulation
- Plasmaphérèse dans certains cas

Références

1. Lee YJ. Acute disseminated encephalomyelitis in children: differential diagnosis from multiple sclerosis on the basis of clinical course. *Korean Journal of Pediatrics*. 2011; 54(6):234. doi:10.3345/kjp.2011.54.6.234

2. Dale RC. Acute disseminated encephalomyelitis or multiple sclerosis: can the initial presentation help in establishing a correct diagnosis? *Archives of Disease in Childhood*. 2005; 90(6):636-639. doi:10.1136/adc.2004.062935

3. Millichap JG. Acute Disseminated Encephalomyelitis and Multiple Sclerosis Compared. *Pediatric Neurology Briefs*. 2010; 24(3):24. doi:10.15844/pedneurbriefs-24-3-10

4. Chitnis T. Pediatric Multiple Sclerosis and Acute Disseminated Encephalomyelitis. *Multiple Sclerosis*. 2012; 101-135. doi:10.1002/9781119963714.ch5.