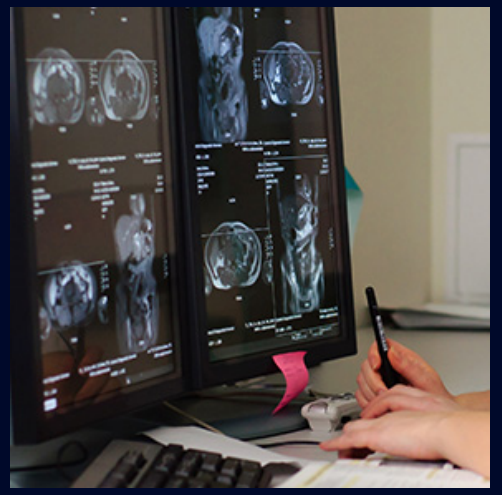

Cas de la semaine #56

27 novembre 2017

Préparé par Dr Jean-Philippe Delorme R4

Dre Marie-Claude Miron MD FRCPC

Hôpital Sainte-Justine

Département de radiologie
Faculté de médecine

Université de Montréal

Histoire Clinique

- Se présente pour difficultés respiratoires depuis quelques semaines
- Sub-fébrile
- À l'auscultation pulmonaire, diminution du murmure vésiculaire à droite
- Suspicion clinique de pneumonie



1 an

Imagerie Radiographie pulmonaire

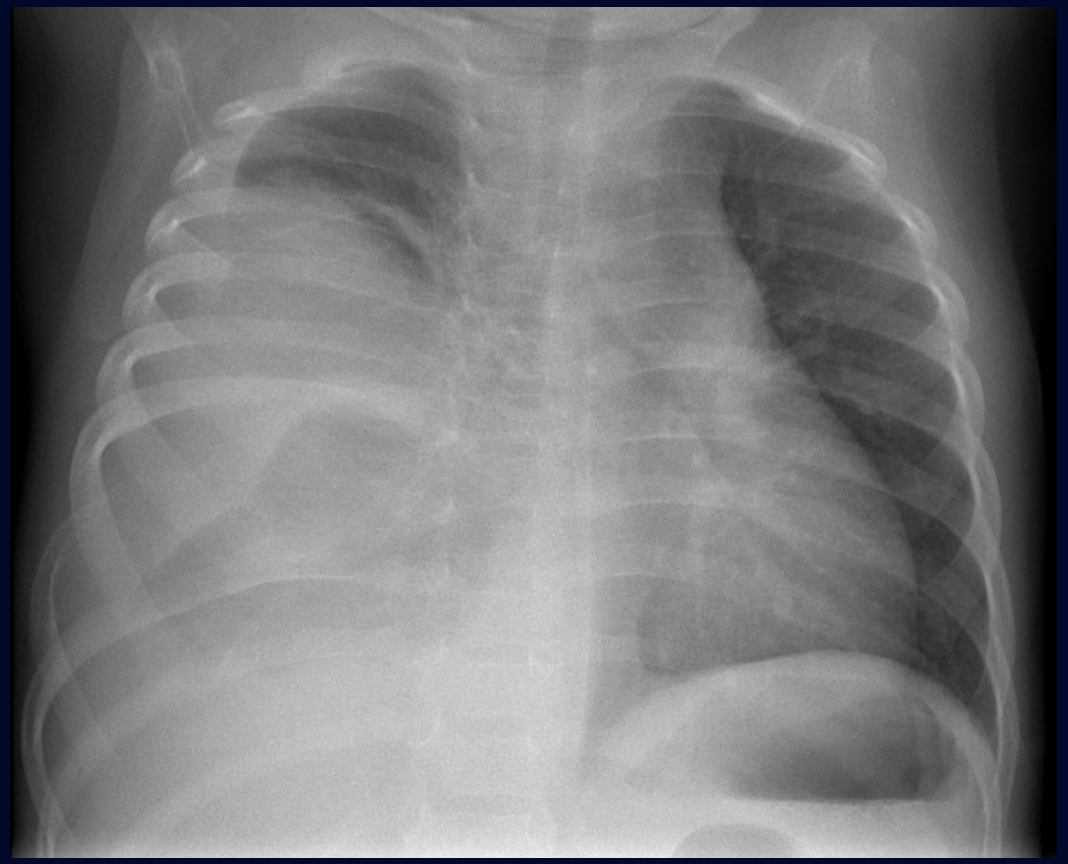

AP

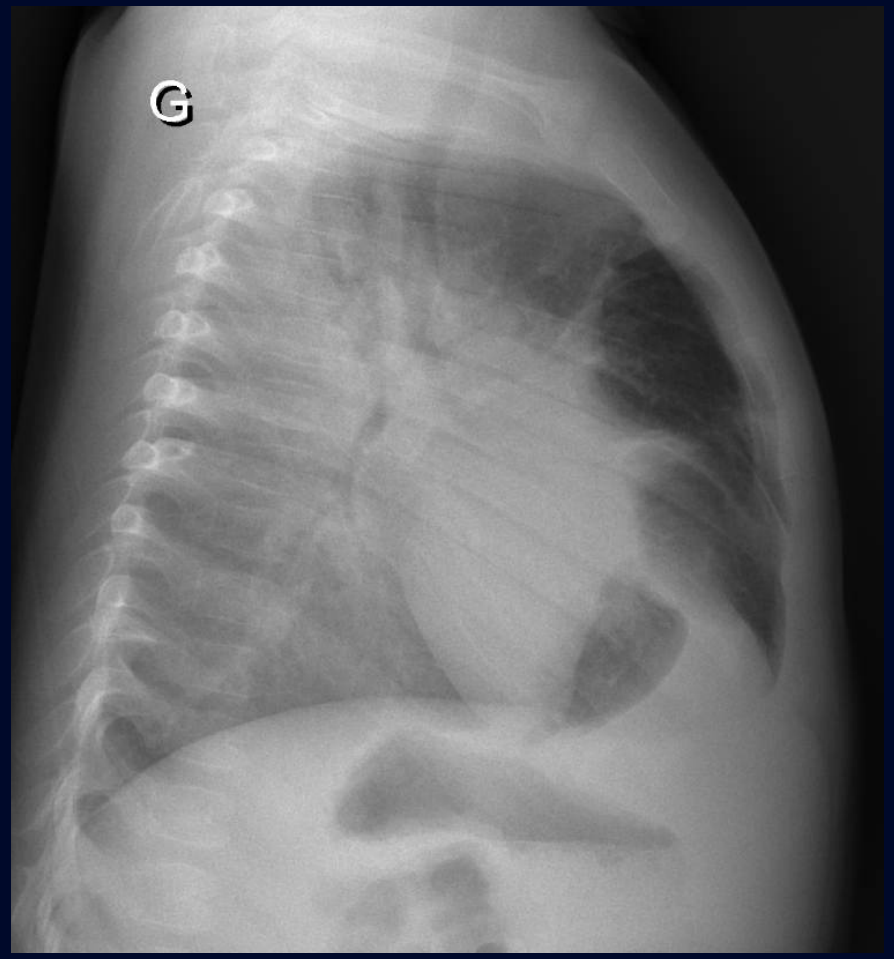

latéral

Imagerie Radiographie pulmonaire

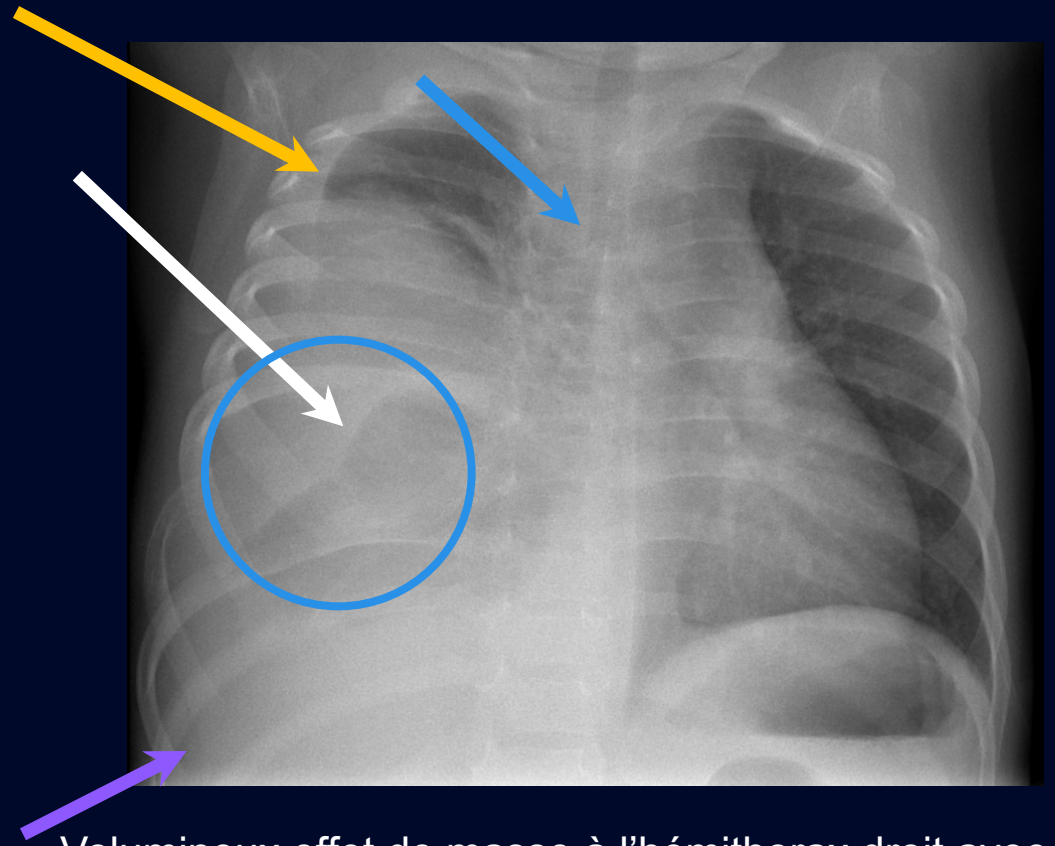

Volumineux effet de masse à l'hémithorax droit avec destruction de l'arc postérieur de la 8e côte (→), net espacement (○) entre les côtes 7 et 9 et déviation du médiastin vers la gauche (→). Suspicion d'épanchement pleural (→ et →)

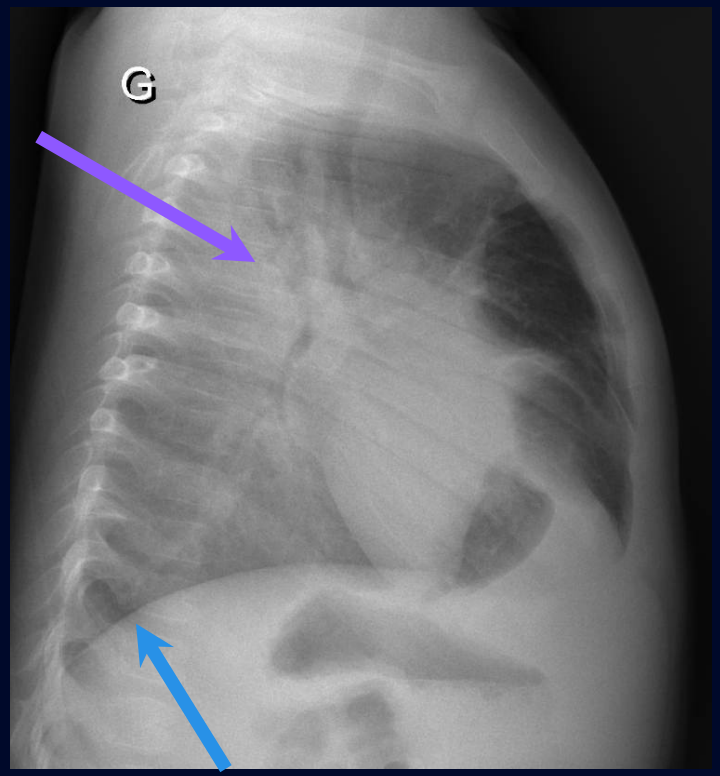

Suspicion d'épanchement pleural droit puisque les contours de l'hémi-diaphragme gauche seulement sont visibles (→). Effet de masse moins visible (→) que sur le cliché AP

Imagerie

Tomodensitométrie thoraco-abdomino-pelvienne C+

Axial

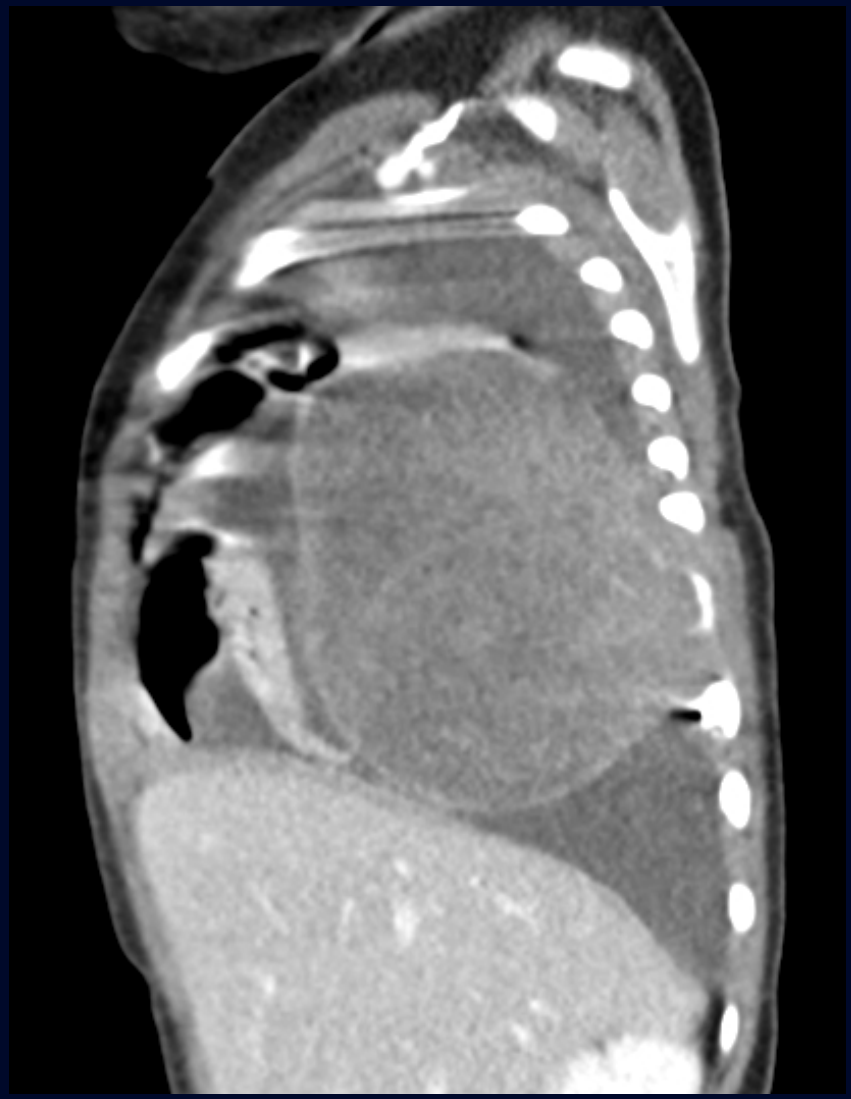

Sagital

Imagerie

Tomodensitométrie thoraco-abdomino-pelvienne C+

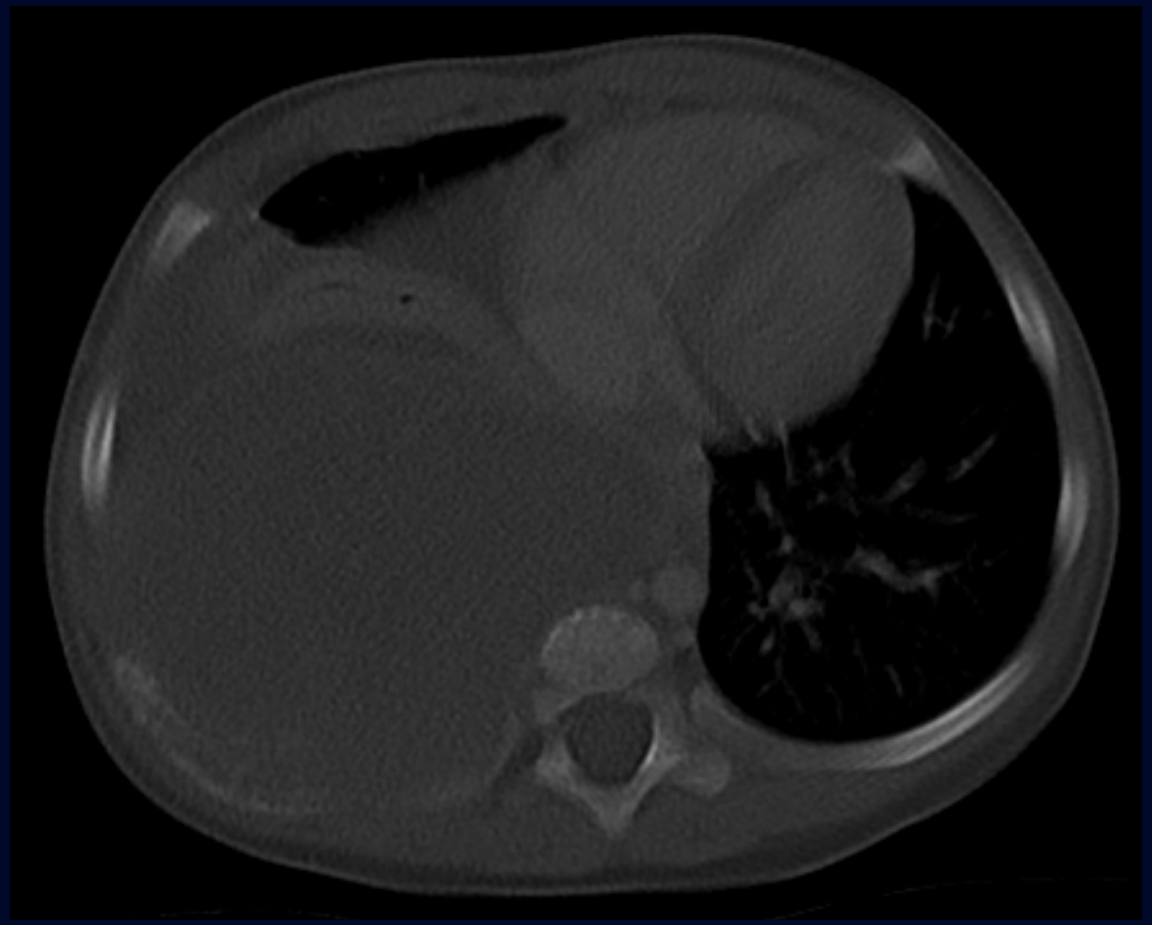

Axial

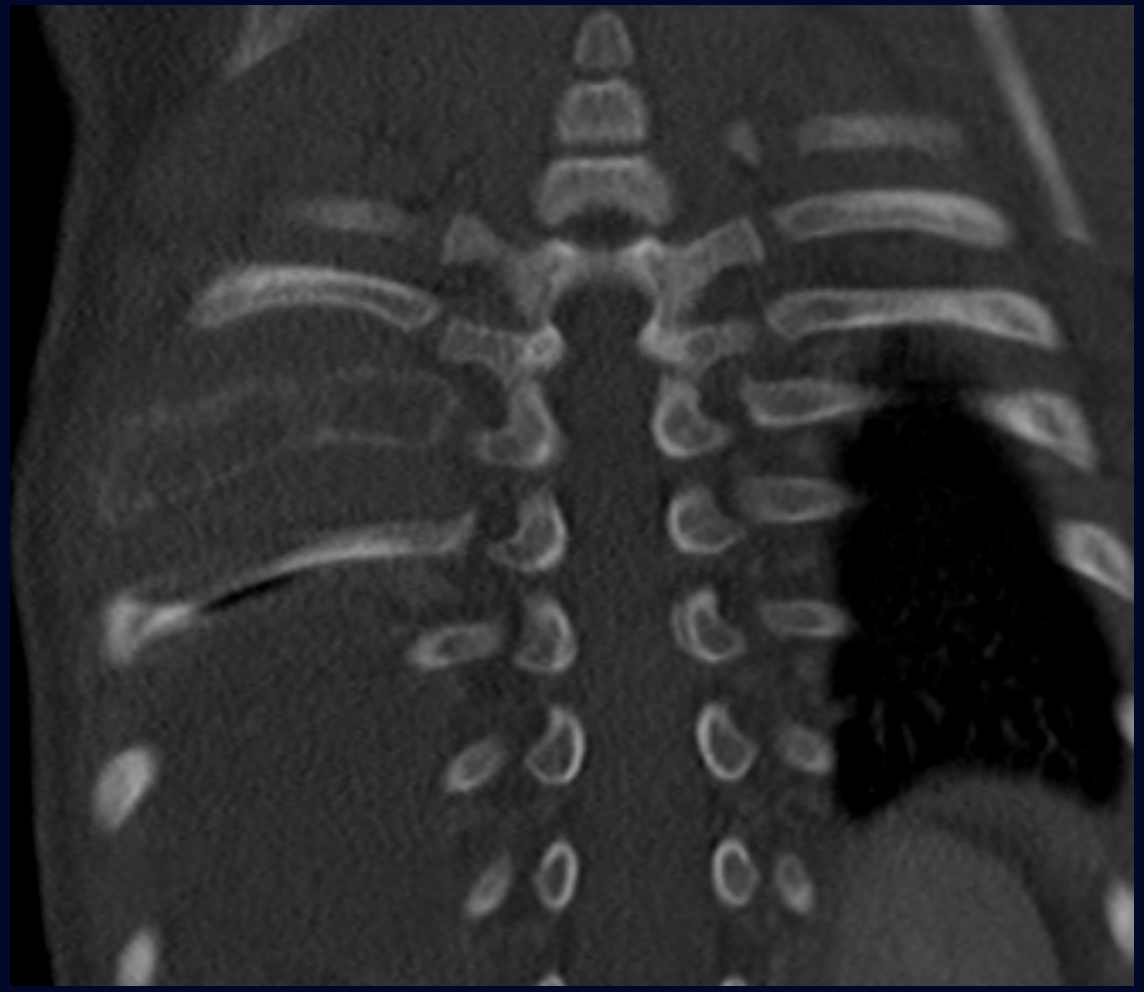

Coronal

Imagerie

Tomodensitométrie thoraco-abdomino-pelvienne C+

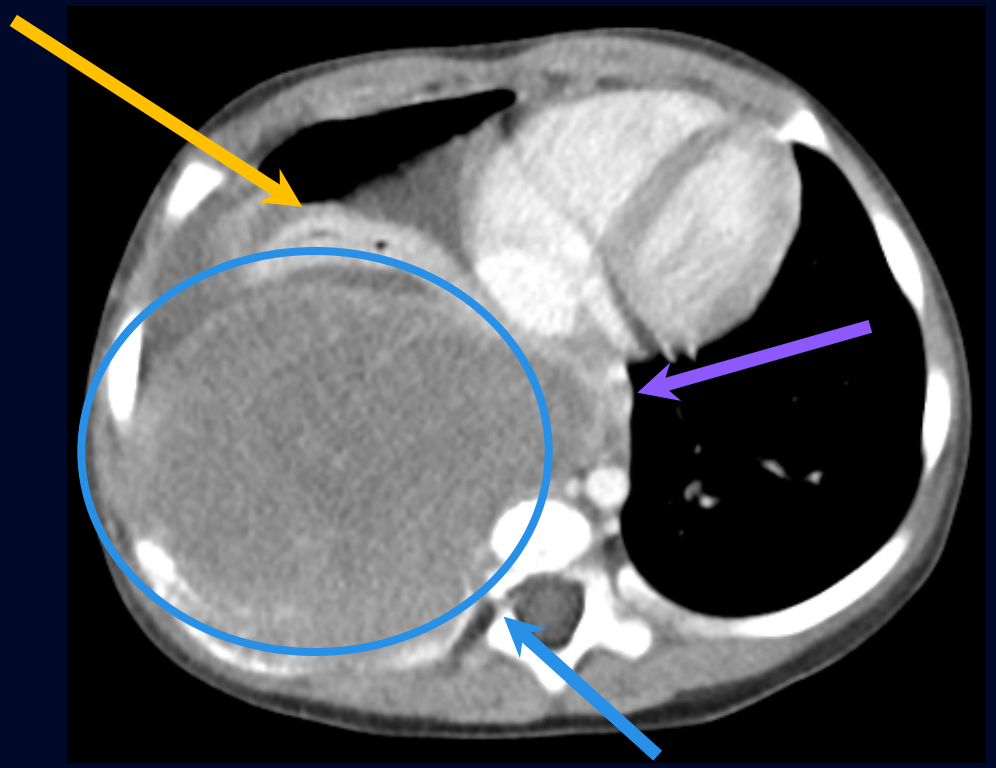

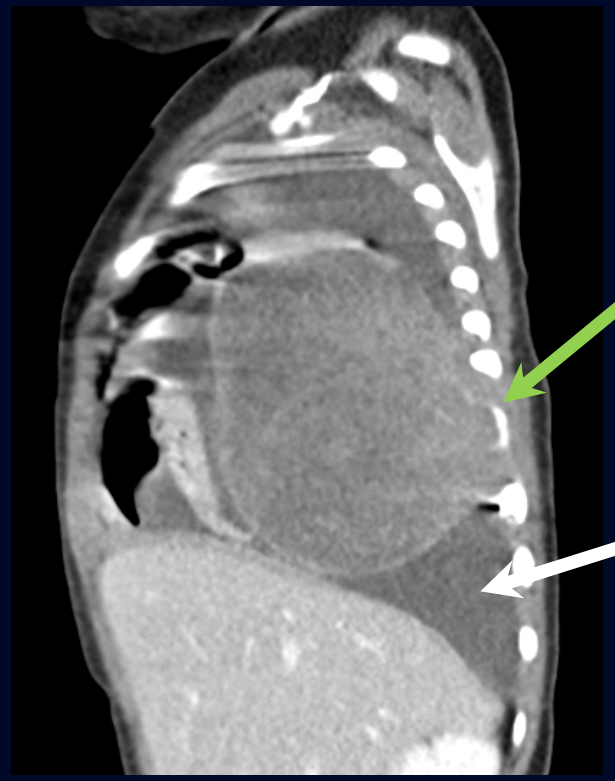

Confirmation d'une volumineuse masse (○) solide rehaussant de façon hétérogène, semblant originer de la paroi thoracique postérieure droite (→). Ses contours sont plutôt bien définis. Aucune invasion du canal spinal au travers le neuro-foramen (→). Poumon repoussé antérieurement, sans signe d'envahissement (→). Médiastin postérieur repoussé vers la gauche et le cœur antérieurement, sans signe d'envahissement (→). Épanchement pleural modéré (→).

Imagerie

Tomodensitométrie thoraco-abdomino-pelvienne C+

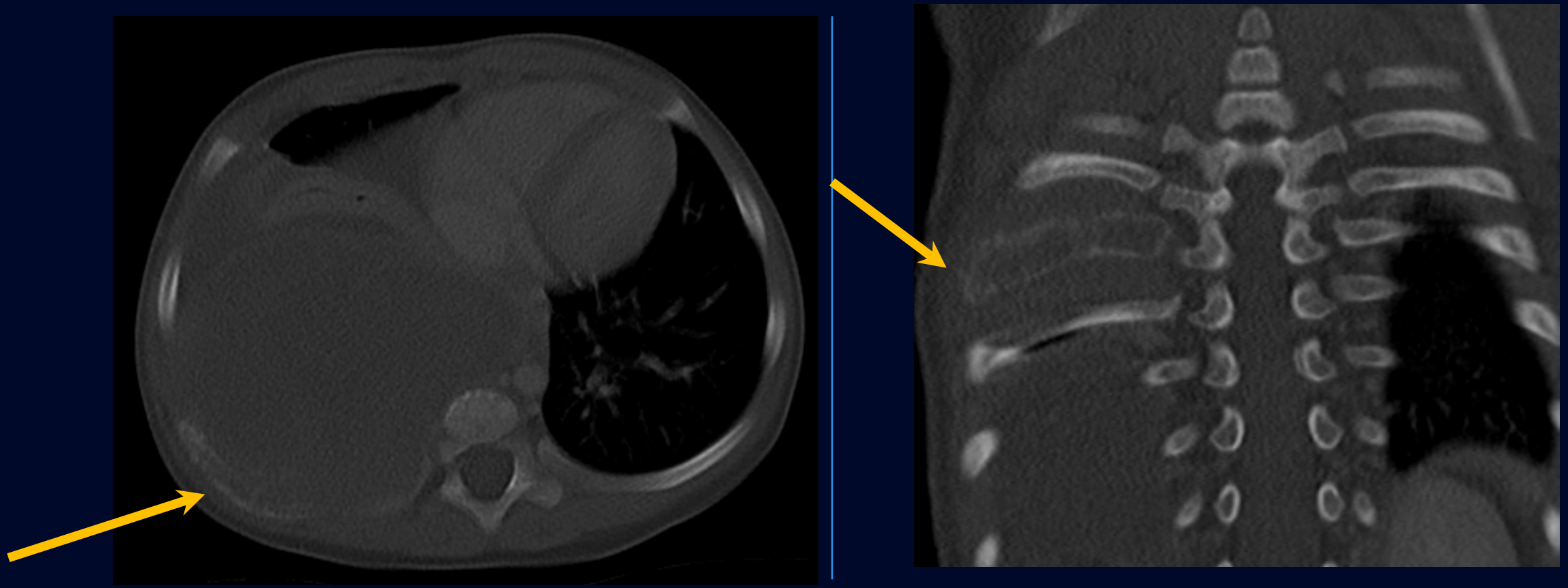

Atteinte nettement expansile et lytique de l'arc postérieur de la 8e côte droite (→), suggérant un envahissement osseux par la lésion. Pas de calcification dans la lésion ni matrice osseuse ou chondroïde.

Description radiologique

- Volumineuse masse solide centrée sur la paroi thoracique postérieure droite, chez patient de 1 an
- Envahissement de l'arc postérieur de la 8è côte droite
- Les autres structures sont repoussées sans être envahies
- Pas d'extension dans le canal spinal au travers le neuro-foramen
- Pas d'autre atteinte à distance

TUMEUR DE LA PAROI THORACIQUE CHEZ L'ENFANT

Diagnostic différentiel

Tumeur de la paroi thoracique chez l'enfant

- Congenital or developmental abnormalities
  - Prominent costal cartilage
  - Pectus excavatum
  - Pectus carinatum
- Neoplasm
  - Benign soft tissue tumors
    - Infantile hemangioma
    - Infantile fibrous hamartoma
    - Inflammatory myofibroblastic tumor of the lung (inflammatory pseudotumor)
  - Benign osseous tumors
    - Osteoid osteoma
    - Osteochondroma
    - Fibrous dysplasia
    - Mesenchymal hamartoma
  - Malignant soft-tissue tumors
    - Rhabdomyosarcoma
    - Malignant peripheral nerve sheath tumors
    - Pleuropulmonary blastoma
  - Malignant osseous tumors
    - Ewing sarcoma family of tumors
    - Osteosarcoma
  - Metastatic disease (most common)
    - Neuroblastoma
    - Rhabdomyosarcoma
    - Lymphoma or leukemia
- Infection
  - Bacterial infection
  - Fungal infection
  - Chronic recurrent multifocal osteomyelitis
- Trauma
  - Accidental trauma
  - Nonaccidental trauma (child abuse)

- Neoplasm
  - Benign soft tissue tumors
    - Infantile hemangioma
    - Infantile fibrous hamartoma
    - Inflammatory myofibroblastic tumor of the lung (inflammatory pseudotumor)
  - Benign osseous tumors
    - Osteoid osteoma
    - Osteochondroma
    - Fibrous dysplasia
    - Mesenchymal hamartoma
  - Malignant soft-tissue tumors
    - Rhabdomyosarcoma
    - Malignant peripheral nerve sheath tumors
    - Pleuropulmonary blastoma
  - Malignant osseous tumors
    - Ewing sarcoma family of tumors
    - Osteosarcoma
  - Metastatic disease (most common)
    - Neuroblastoma
    - Rhabdomyosarcoma
    - Lymphoma or leukemia

Les lésions malignes sont privilégiées ici étant donné le caractère agressif de la tumeur

Adapté de réf 1

Diagnostic différentiel

1. Tumeur de la famille des sarcomes d'Ewing

\+

Atteinte osseuse lytique et expansile dont l'aspect est compatible avec un sarcome d'Ewing

Volumineuse masse des tissus mous

Autres structures repoussées sans être envahies

Pas de calcification

\-

Âge atypique (âge médian = 14,5 ans)

Diagnostic différentiel

2. Rhabdomyosarcome

\+

Volumineuse masse des tissus mous, aux contours bien circonscrits

Pas de calcification

Près du peak d'âge (2-6 ans)

\-

Atteinte osseuse associée serait fortement atypique

Localisation atypique

Diagnostic différentiel

3. Neuroblastome

\+

Destruction osseuse

Espacement des côtes 7 à 9

Groupe d'âge

\-

Lésion primaire improbable vue la localisation (serait plutôt centrée en para-vertébral avec extension probable dans le canal spinal)

Métastase fortement improbable vu l'absence de lésion primaire décelée

Pas de calcification dans la masse

Diagnostic différentiel

4. Tumeur maligne de la gaine des nerfs périphériques

\+

Destruction osseuse

\-

La masse n'est pas fusiforme

Pas d'autre lésion pour suggérer contexte de neurofibromatose type 1

Pas d'extension dans le neuro-foramen

Diagnostic différentiel

5. Ostéosarcome

\+

Destruction osseuse

\-

Aucune matrice osseuse

Localisation atypique

Âge atypique

Diagnostic différentiel

6. Blastome pleuro-pulmonaire

\+

Localisation (origine possiblement pleurale)

Épanchement pleural

Groupe d'âge

\-

La destruction osseuse serait fortement atypique

Diagnostic final

Tumeur de la famille des sarcomes d'Ewing

Tumeurs de la famille des sarcomes de Ewing

Sarcome de Ewing osseux

Sarcome de Ewing extra-squelettique

Incluse dans

Tumeur de Askin (atteinte de la paroi thoracique)

Toutes les tumeurs de la famille des sarcomes d'Ewing présentent les *mêmes caractéristiques pathologiques*:

- Petites cellules bleues et rondes
- Synthèse de la protéine MIC2
- Translocation chromosomique classique, soit t[11;22][q24;q12] dans 85-95% des cas

Tumeur de Askin

- Âge : 4 mois - 20 ans, âge médian 14,5 ans
- Présentation classique: masse unilatérale à l'hémithorax, avec épanchement pleural
  - Habituellement volumineuse à la présentation
- Origine classiquement des parties molles de la paroi thoracique
  - moins fréquemment de l'os ou de la périphérie des poumons

- Vaisseaux et voies aériennes comprimés et repoussés par la masse plutôt que engainés ou envahis
- À la présentation :
  - Lymphadénopathies médiastinales 25%
  - Métastases pulmonaires 38%

Pronostic + traitement

Traitement :

- Chimiothérapie néoadjuvante et adjuvante
- Contrôle local à l'aide de résection chirurgicale et/ou radiothérapie

Pronostic :

- Pauvre, notamment en comparaison aux sarcomes d'Ewing à d'autres sites
- Survie à 2 ans = 38%
- Survie à 6 ans = 14%
- Haut taux de récidive (>50%)

Références

1. Baez JC, Lee EY, Restrepo R, Eisenberg RL. « Chest Wall Lesions in Children ». American Journal of Roentgenology 2013; 200:W402-W419.

2. Murphey MD et al. « Ewing Sarcoma Family of Tumors: Radiologic-Pathologic Correlation ». Radiographics 2013; 33:803-831.

3. Meyers AB. Askin Tumor/Ewing Sarcoma of Chest Wall. Mystatdx.com

   https://my.statdx.com/document/askin-tumor-ewing-sarcoma-of-chest-/a7453156-02ee-411c-80bf-44034b16dbc0?searchTerm=askin%20tumor

4. Anton CG. Rhabdomyosarcoma, Musculoskeletal. Mystatdx.com

   https://my.statdx.com/document/rhabdomyosarcomalarge-solid-intrat-/6b73cc25-c54d-4916-bcb2-c95edeb2eb22