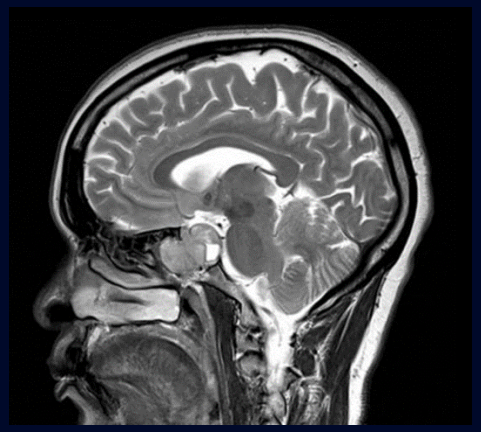

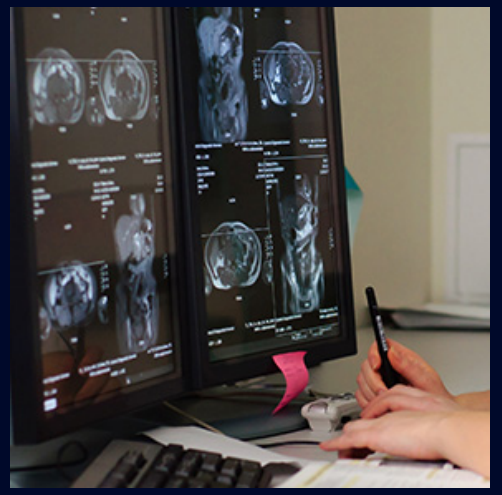

Cas de la semaine #55

20 novembre 2017

Préparé par Dr Jean Cournoyer-Rodrigue R3

Dre Danielle Gilbert MD FRCPC

Hôpital du Sacré-Cœur de Montréal

Département de radiologie
Faculté de médecine

Université de Montréal

Histoire Clinique

- Se présente en mars 2017 pour dyspnée depuis 1 semaine
- Antécédents médicaux
  - Maladie coronarienne athérosclérotique (MCAS) / maladie vasculaire athérosclérotique (MVAS) / hypertension artérielle
  - Diabète type II
  - Accident cérébrovasculaire en octobre 2016

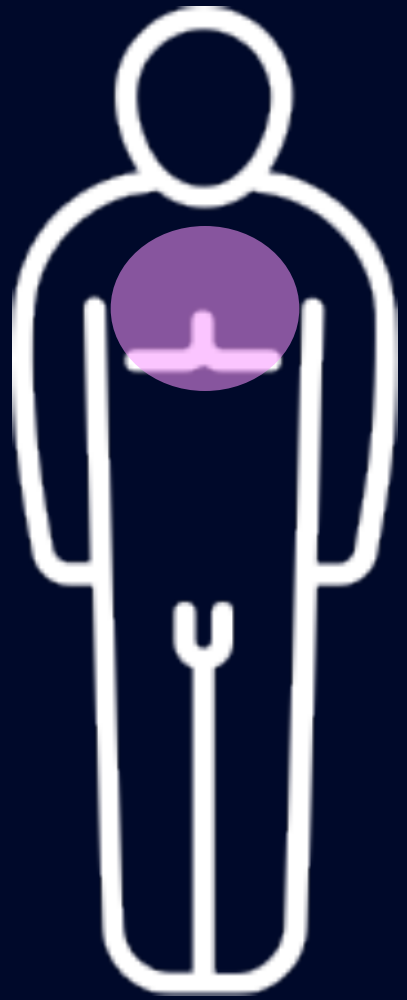

61 ans
Asiatique

Examen Clinique

- Le patient présente des mouvements involontaires répétitifs de l'épaule gauche (monoballisme), présents depuis quelques semaines.
- Autres symptômes:
  - Ralentissement psychomoteur
  - Barré / Mingazzini + *(force des membres supérieurs et inférieurs)*
- Absence de convulsion, myoclonie ou hypotonie

61 ans
Asiatique

Scan cérébral C- de référence

Octobre 2016

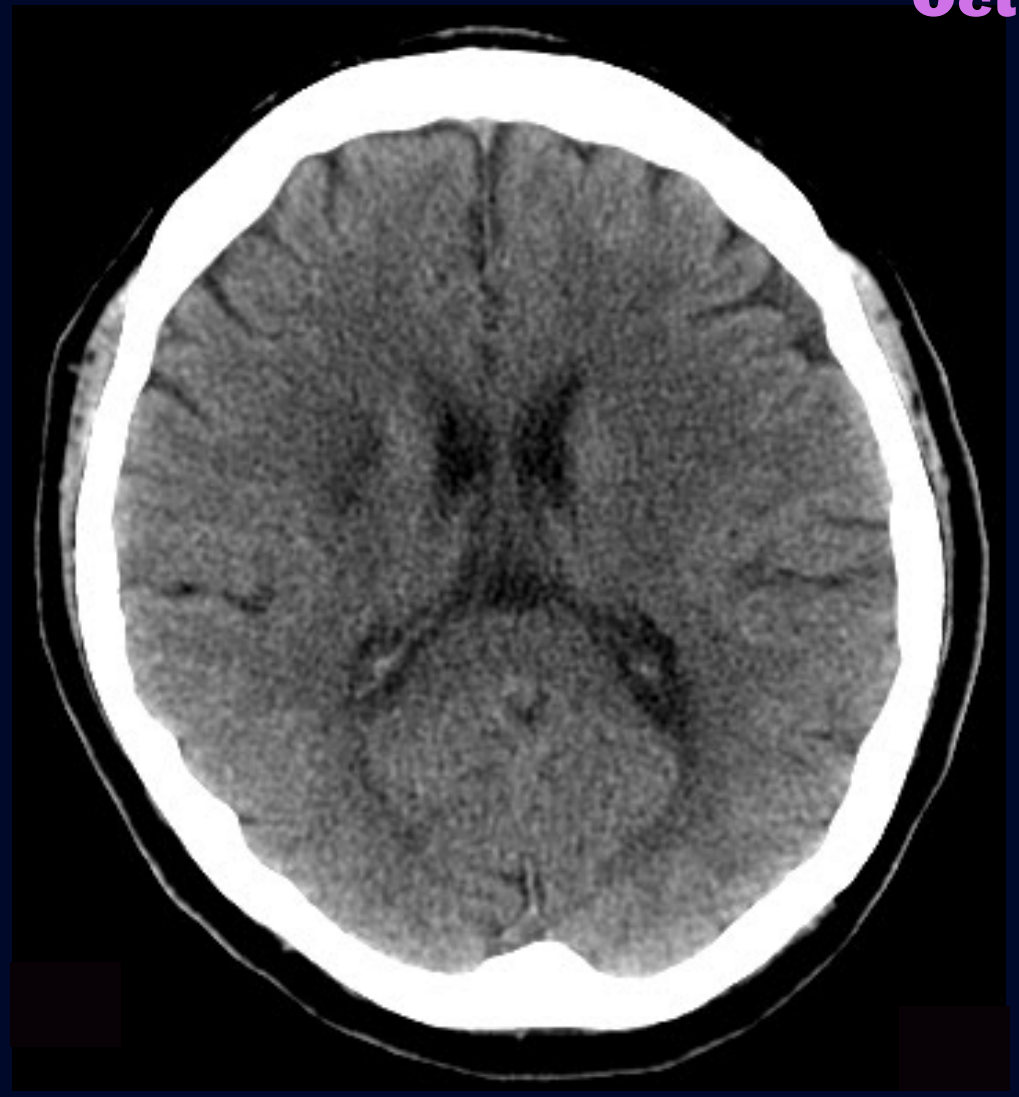

Lésion ischémique au niveau du bras antérieur de la capsule interne et de la corona radiate frontale droite

Scan cérébral C- contemporain

Mars 2017

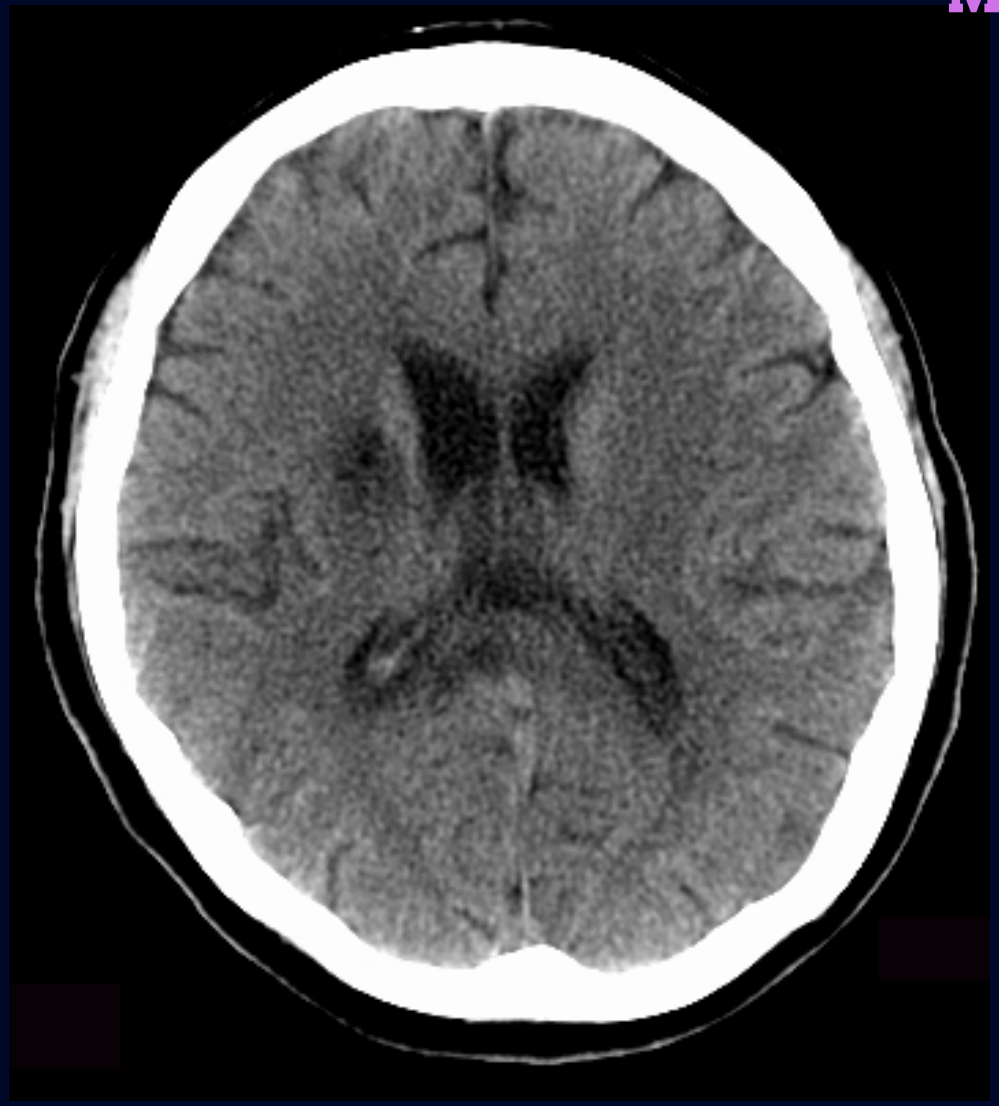

Scan cérébral C- Mars 2017

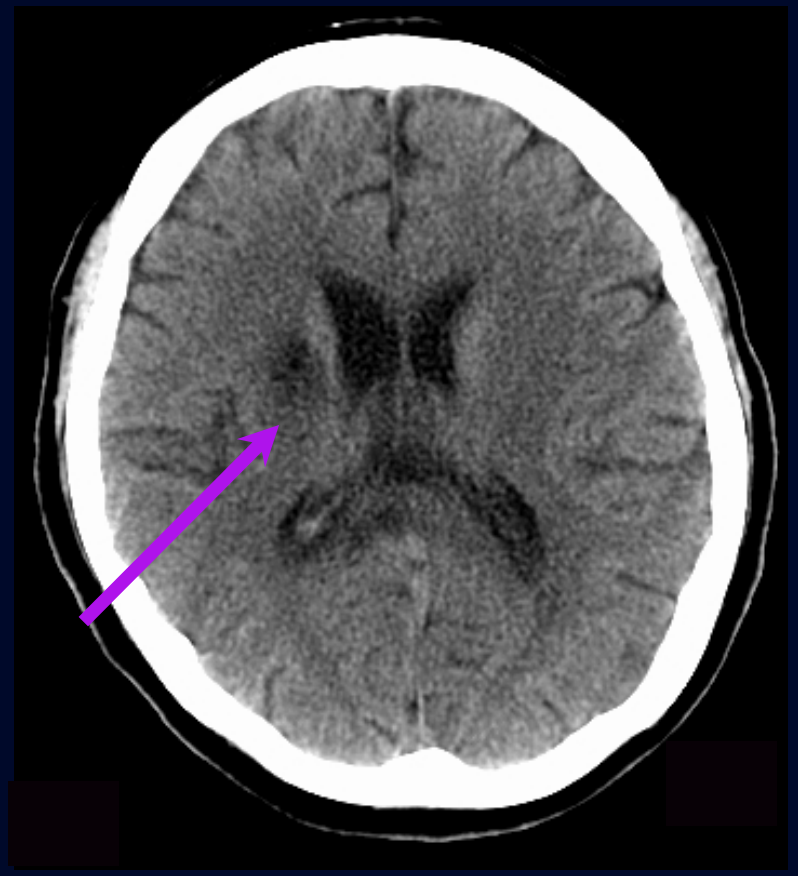

- Chronicisation de la lésion ischémique du bras antérieur de la capsule interne et de la corona radiata frontale droite
- Aspect légèrement hyperdense du putamen droit
- Calcifications bilatérales des globi pallidi

IRM cérébrale C- / C+

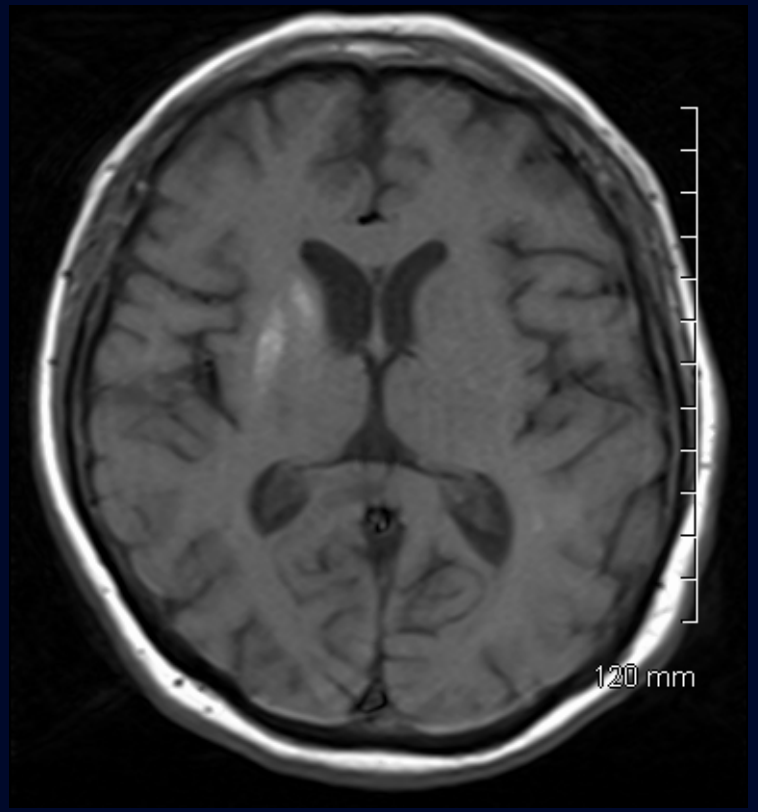

T1WI

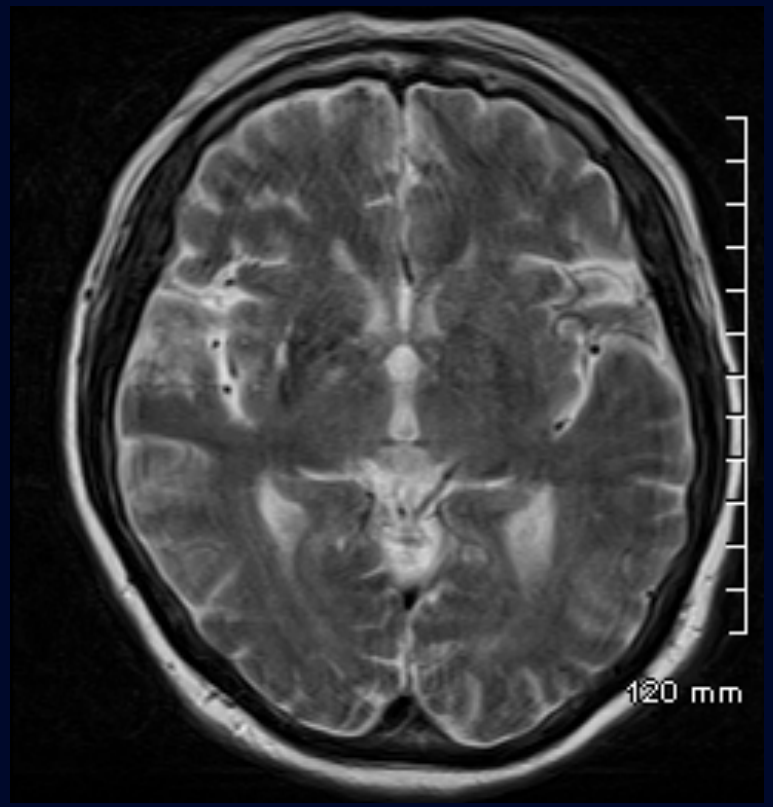

T2WI

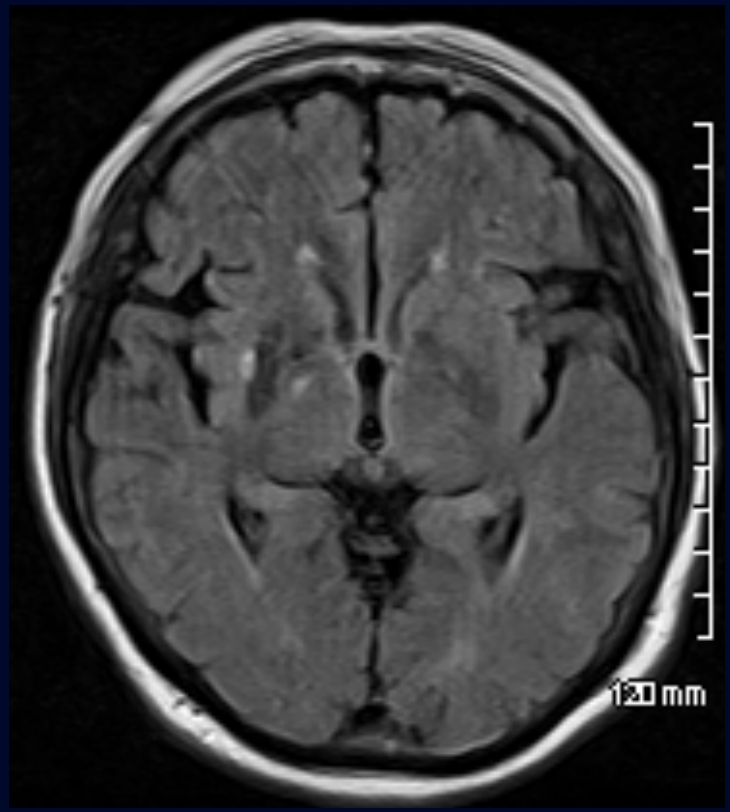

FLAIR

IRM cérébrale C- / C+

FLAIR

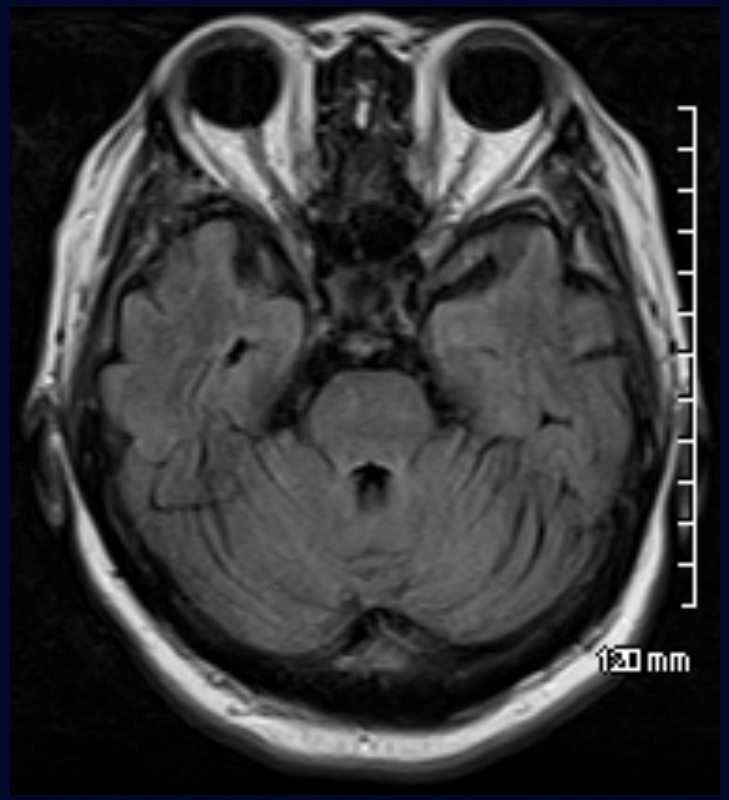

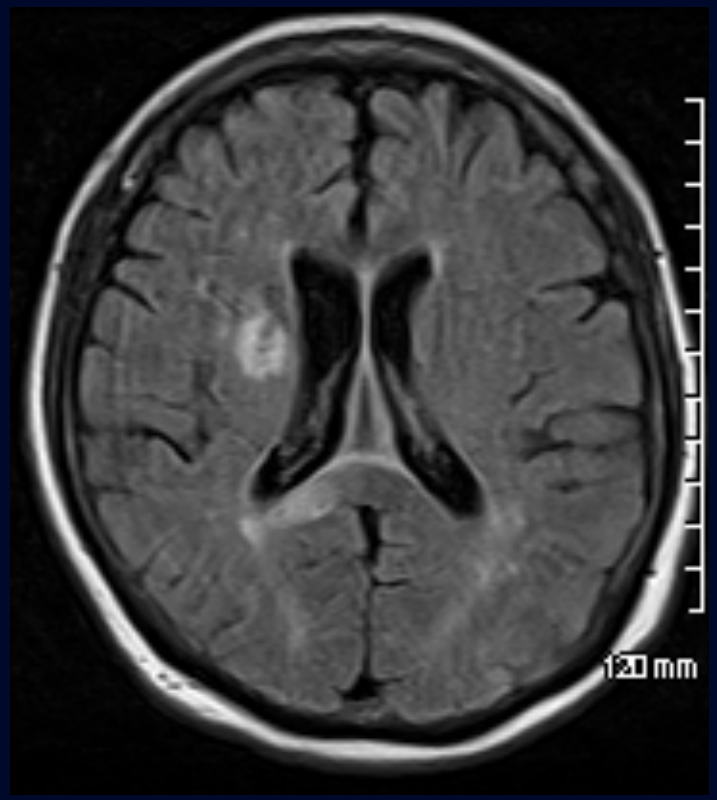

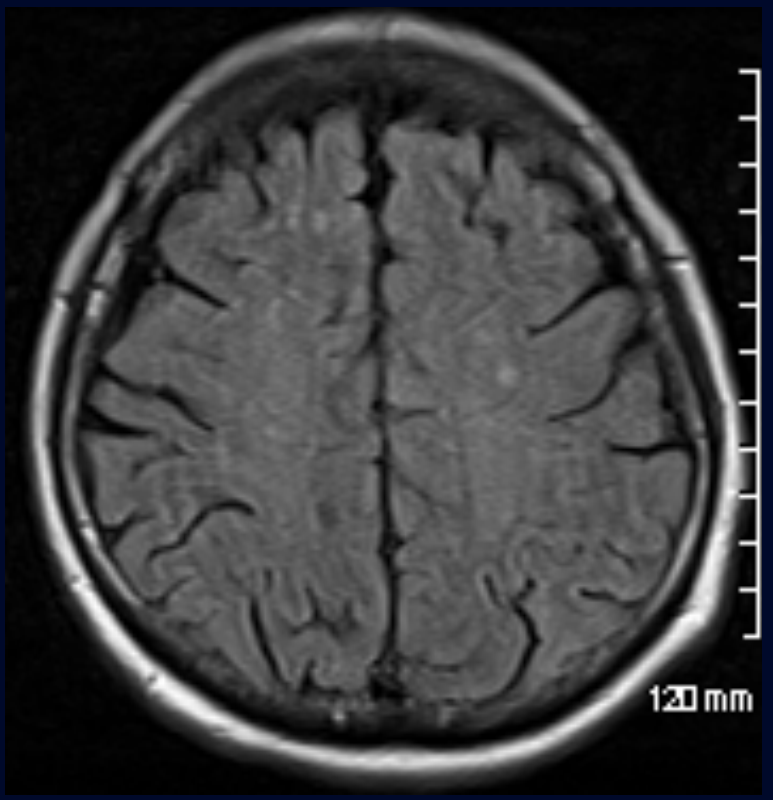

IRM cérébrale C- / C+

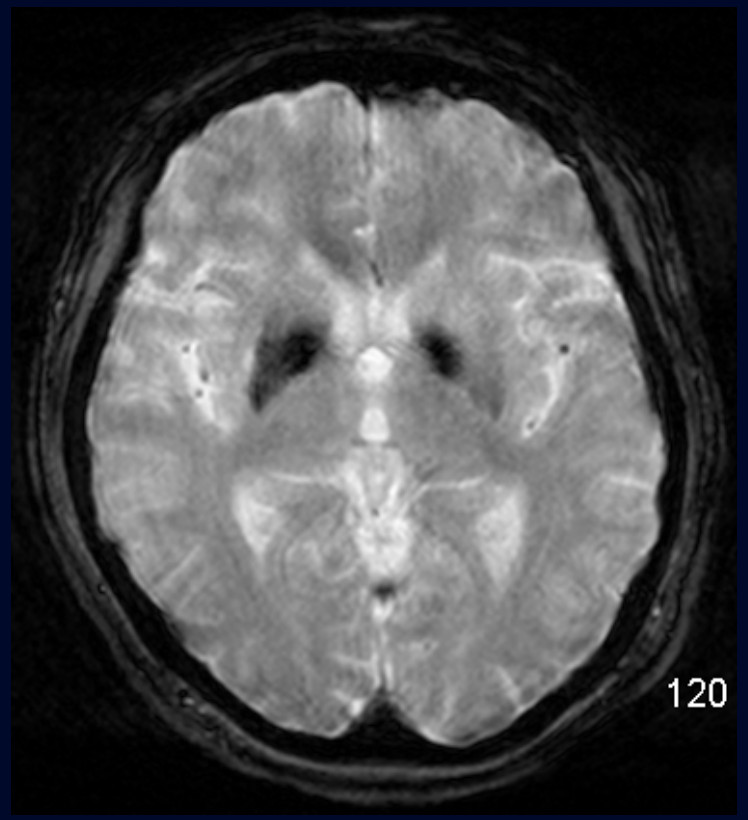

GRE

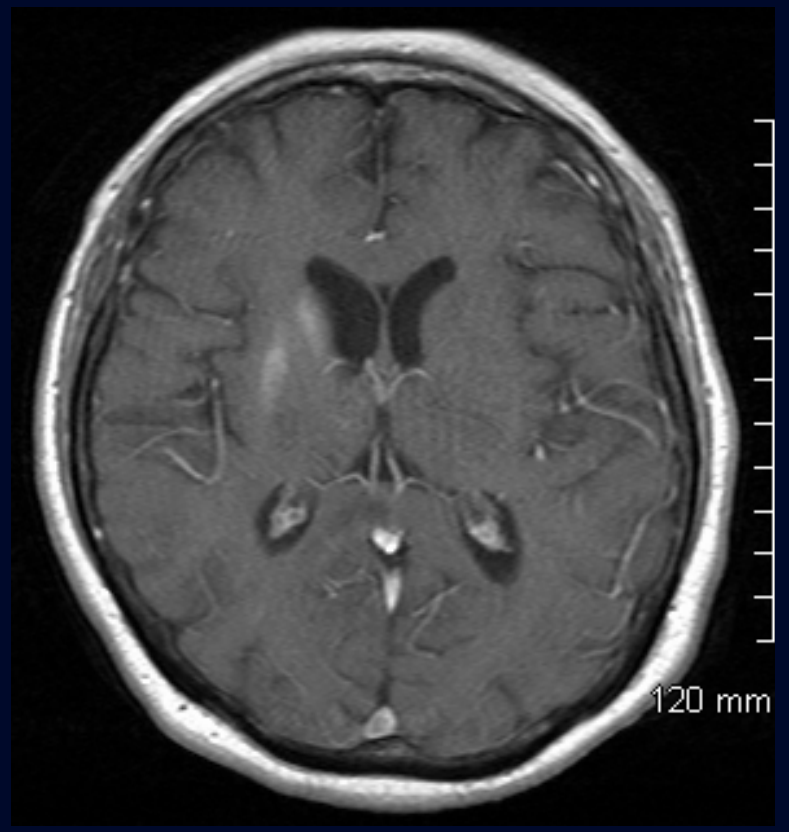

T1 C+

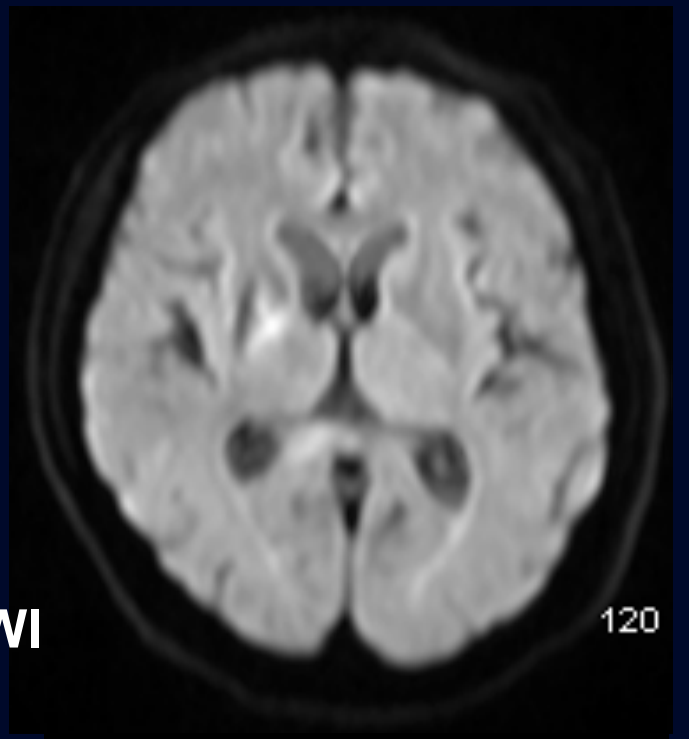

DWI

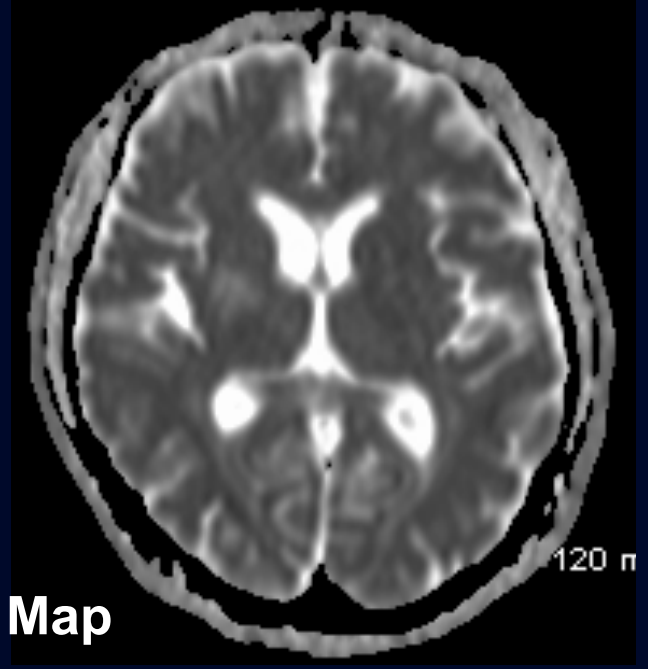

ADC Map

Description radiologique

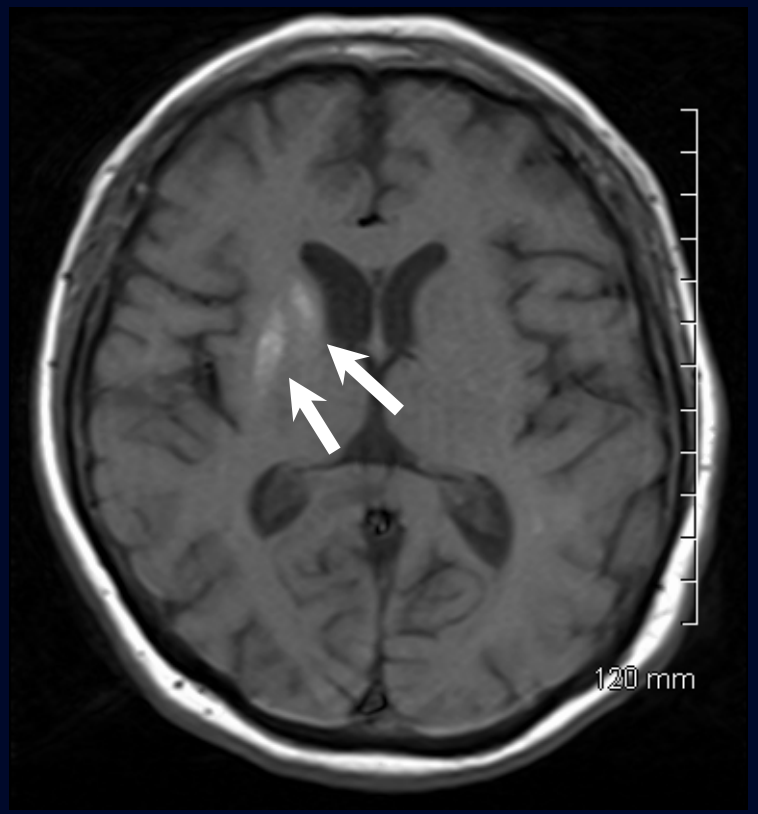

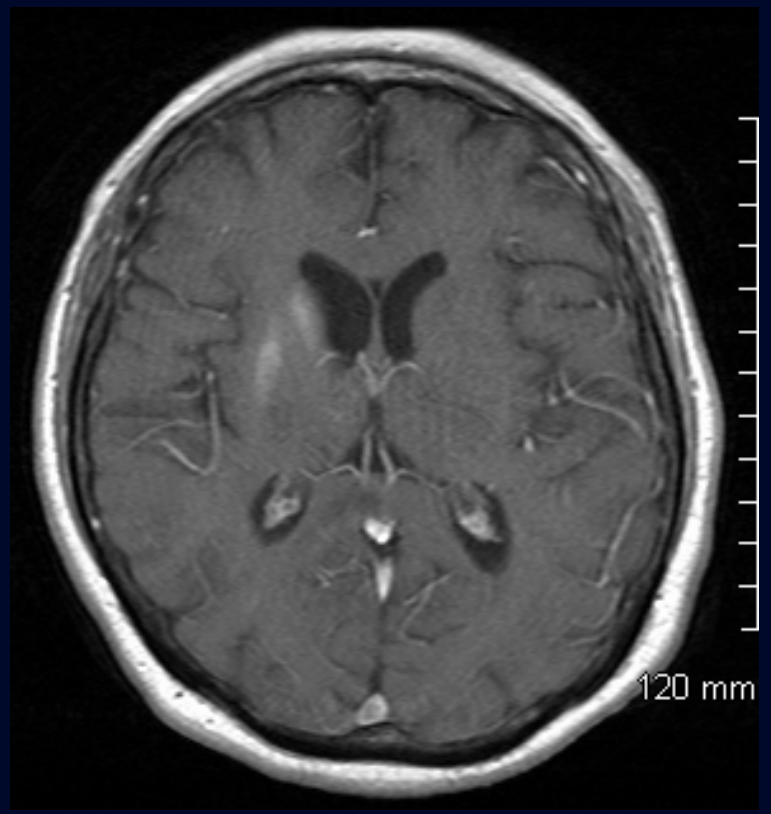

Hyperintensité T1 non–rehaussante de la tête du noyau caudé et du putamen droit

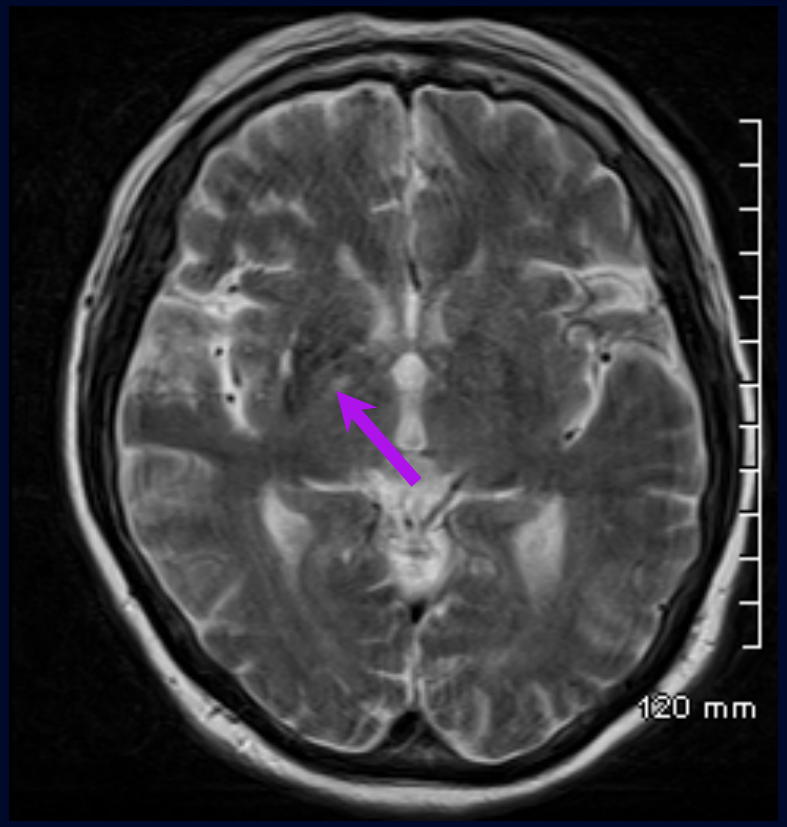

Légère hypointensité T2/FLAIR

Description radiologique

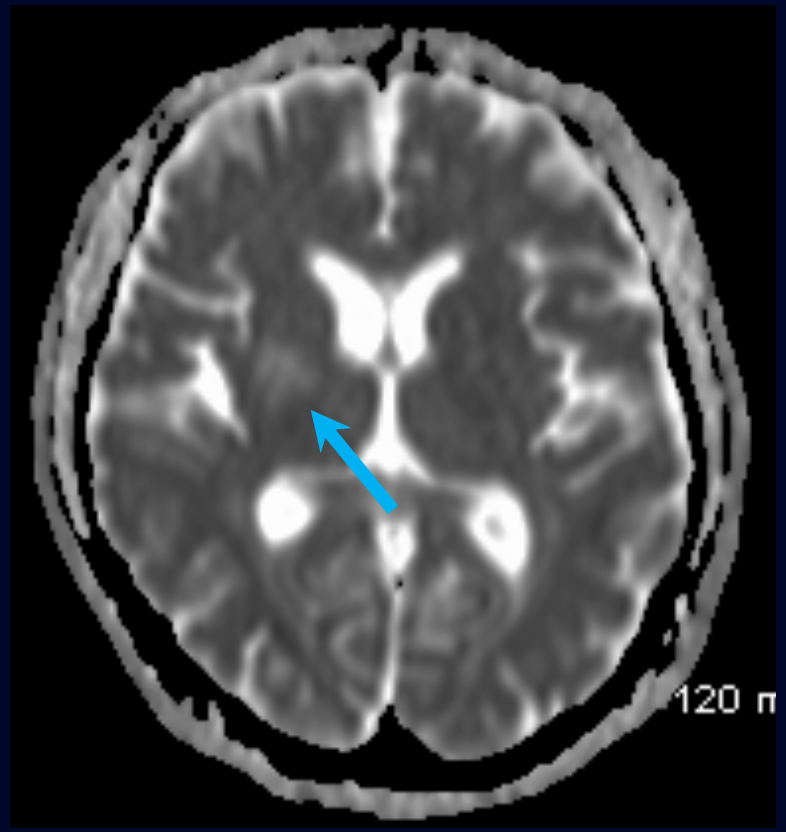

Absence de restriction à la diffusion

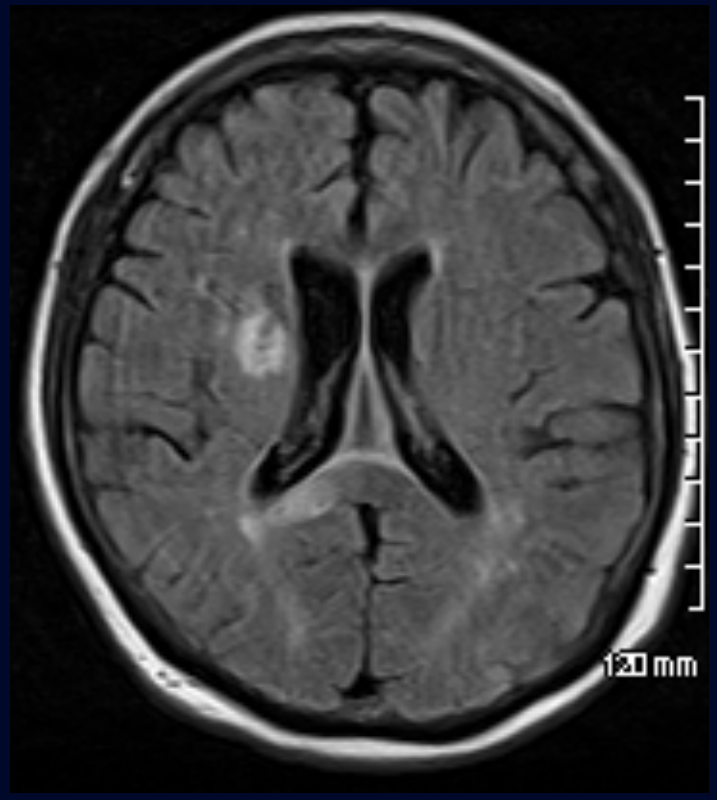

Séquelles de lésion ischémique ancienne à la corona radiata droite

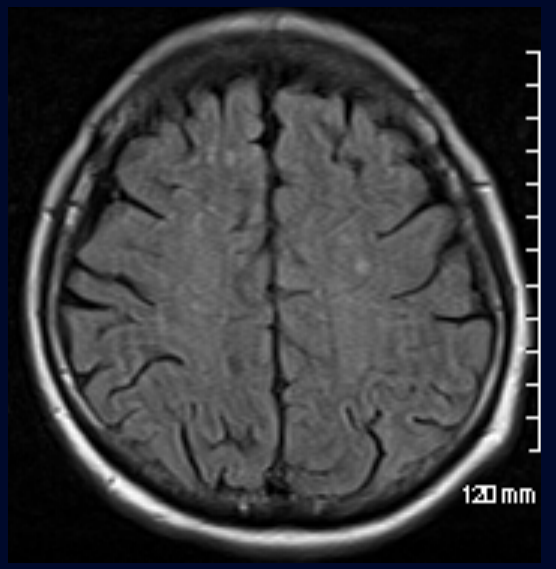

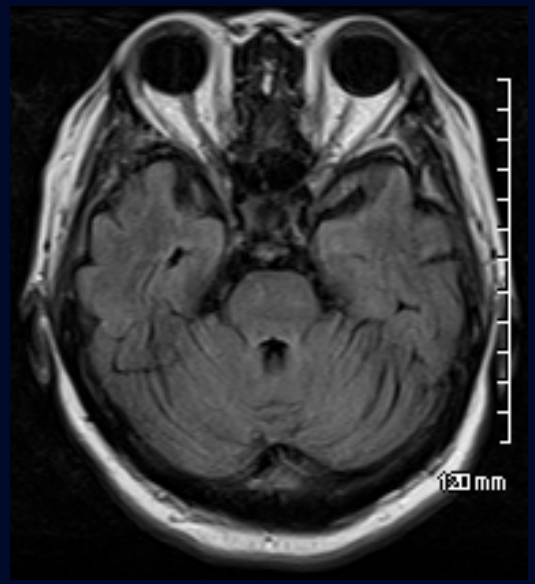

Pas d'anomalie corticale ni protubérentielle

Synthèse radiologique

- Nouvelle anomalie hyperdense au CT et hyperintense T1 au niveau du striatum droit
- Aspect légèrement hypointense T2/FLAIR
- Légers artéfacts de susceptibilité paramagnétique
- Ø Restriction à la diffusion
- Ø Oedème
- Ø Rehaussement
- Ø Atteinte corticale
- Ø Atteinte du tronc cérébral

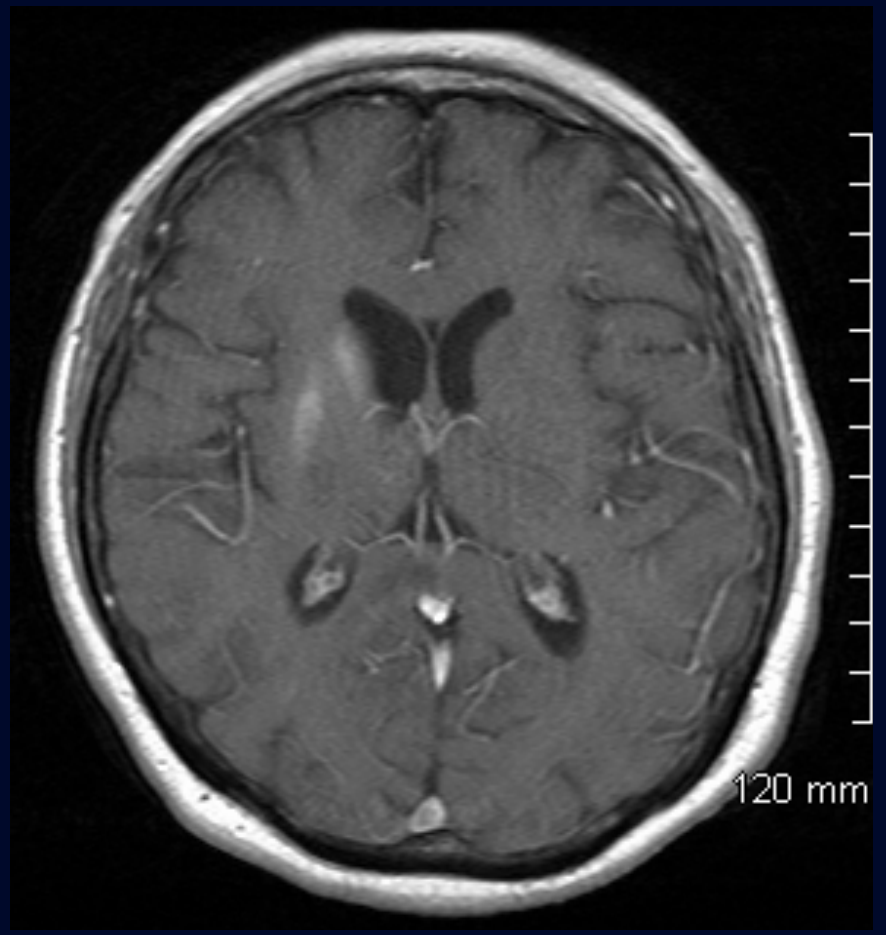

Diagnostic différentiel CT

Hyperdensité des noyaux gris centraux

- Hémorragies hypertensives
- Calcifications des noyaux gris centraux
  - Idiopathique, dans 1% des CT, surtout patients âgés
- Maladie de Tay Sachs
  - Maladie héréditaire de l'entreposage des lysosomes
  - Infantile
    - Hyperdensité des thalami / hypodensité du striatum
    - ↑ signal T1 / ↓ signal T2
  - Adulte
    - Atrophie cérébelleuse
- Sclérose tubéreuse
  - Nodules sous-épendymaires
    - 50% calcifications
    - Localisation plutôt caudo-thalamique et périventriculaire
  - Autres trouvailles de la maladie (tubers, SEGA *(astrocytome sous-épendymaire à cellules géantes)*)

Diagnostic différentiel IRM

Hyperintensité T1 des noyaux gris centraux (NGC)

- Anomalies du métabolisme phosphocalcique
- Ischémique
- Toxique / Métabolique
- Hémorragique
- Infectieuse
- Neurofibromatose type I

Diagnostic différentiel IRM (1/5)

Hyperintensité T1 des noyaux gris centraux (NGC)

- ❖ Anomalies du métabolisme phosphocalcique
  - ❖ Physiologique
  - ❖ Hypo/Hyperparathyroïdie
  - ❖ Atteinte des noyaux dentés et du thalamus *(Maladie de Fahr)*
  - ❖ ↓ signal T2
- ❑ Lésion hypoxique-ischémique globale
  - ❑ ↑ signal T1/T2 (subtil en T1)
  - ❑ Atteinte des NGC dans les cas sévères
  - ❑ Oedème cérébral diffus
  - ❑ Restriction de la diffusion

Diagnostic différentiel IRM (2/5)

Hyperintensité T1 des noyaux gris centraux

- Maladie de Wilson
  - ↑ signal T1/T2
  - Préférence pour le **thalamus ventrolateral**
  - "*Face of giant panda*" sign
  - Anomalies hépatiques
  - ↓ céruloplasmine sanguine
  - Anneaux de Kayser-Fleischer

Voir aussi cas #4, septembre 2016

- Hyperammoniémie
  - ↑ signal T1 des globi pallidi et de l'hypophyse
  - ↑ signal T2 / ↑ diffusion des lobes insulaires et gyrus cingulaires
  - Épargne des régions périrolandiques et occipitales

Diagnostic différentiel IRM (3/5)

Hyperintensité T1 des noyaux gris centraux

- Intoxication au monoxide de carbone
  - ↑ signal T1/T2 des globi pallidi
  - ↓ signal T1 *(nécrose probable)*
  - Restriction de la diffusion
  - ↑ signal T2 matière blanche périventriculaire et centres semi-ovales
  - ↑ signal T2 du cortex, avec prédilection pour les lobes temporaux

- Hyperalimentation
  - ↑ signal T1 des globi pallidi et des noyaux sous-thalamiques
  - Dépôt de manganèse
  - Pas d'anomalie de signal T2, ni au CT

Diagnostic différentiel IRM (4/5)

Hyperintensité T1 des noyaux gris centraux

- Hypoglycémie
  - ↑ signal T1 /T2 gyriforme dans les régions pariéto-temporo-occipitales et des noyaux gris centraux
  - Thalami, matière blanche et cervelet généralement épargnés
  - Restriction de la diffusion
  - Coma, diminution de l'état de conscience
- Hémorragie
  - Methémoglobine *intra-cellulaire*
    - ↑ signal TI / ↓ signal T2
  - Methémoglobine *extra-cellulaire*
    - ↑ signal TI / ↑ signal T2
  - Contexte de poussée hypertensive

Diagnostic différentiel IRM (5/5)

Hyperintensité T1 des noyaux gris centraux

- Encéphalite (Japonaise, Rage)

- **Rage**
  - ↑ signal TI bilatéral des globi pallidi (rare)
  - ↑ légère signal T2 des NGC, tronc cérébral, hippocampes, thalami et matière blanche
- **Japonaise**
  - ↑ signal T2 des NGC, tronc cérébral, thalami et matière blanche
  - ↑ signal TI des NGC si hémorragique
  - Endémique dans certaines régions d'Asie

❑ Neurofibromatose type I

❑ *Focal areas of signal intensity* (FASI)

- ❑ ↑ signal T2 / FLAIR dans la matière blanche profonde et les NGC
- ❑ Iso à hyperintense T1, sans rehaussement

❑ Autres trouvailles de la NF type I

Diagnostic final

Hémiballisme hyperglycémique sans cétose

(Non-ketotic hyperglycaemic hemichorea)

Hémiballisme hyperglycémique sans cétose

- Rare cause réversible d'hémiballisme, de pathophysiologie incertaine

Mécanismes proposés:

- Hyperglycémie entraîne hyperviscosité avec perturbation de la barrière hémato-encéphalique et dommages métaboliques;
- Hyperglycémie altère l'autorégulation cérébrale, avec hypoperfusion cérébrale et épuisement des neurotransmetteurs GABA dans les NGC secondairement au métabolisme anaérobe
- Hyperglycémie entraîne une diminution du flux sanguin, maximale dans les NGC, avec diminution locale de GABA qui, dans le striatum, entraîne une dyskinésie contralatérale.

- Histopathologie (petit nombre de cas)
  - Gliose, perte de neurones, oedème réactionnel des astrocytes, sans évidence d'hémorragie ou d'infarctus

Présentation clinique et imagerie

- Plus fréquemment rapporté chez les personnes âgées asiatiques souffrant de diabète type II mal contrôlé
- Probable prédominance chez les femmes
- La chorée se développe rapidement et peut être unilatérale ou bilatérale

- Les trouvailles radiologiques tendent à être du côté contralatéral aux mouvements hémiballistiques.
- ↑ signal T1 / Hyperdensité CT / SPECT
  - Suggère une atteinte ischémique
- TEP
  - Diminution du métabolisme du glucose dans les NGC

Imagerie
Hémiballisme hyperglycémique sans cétose

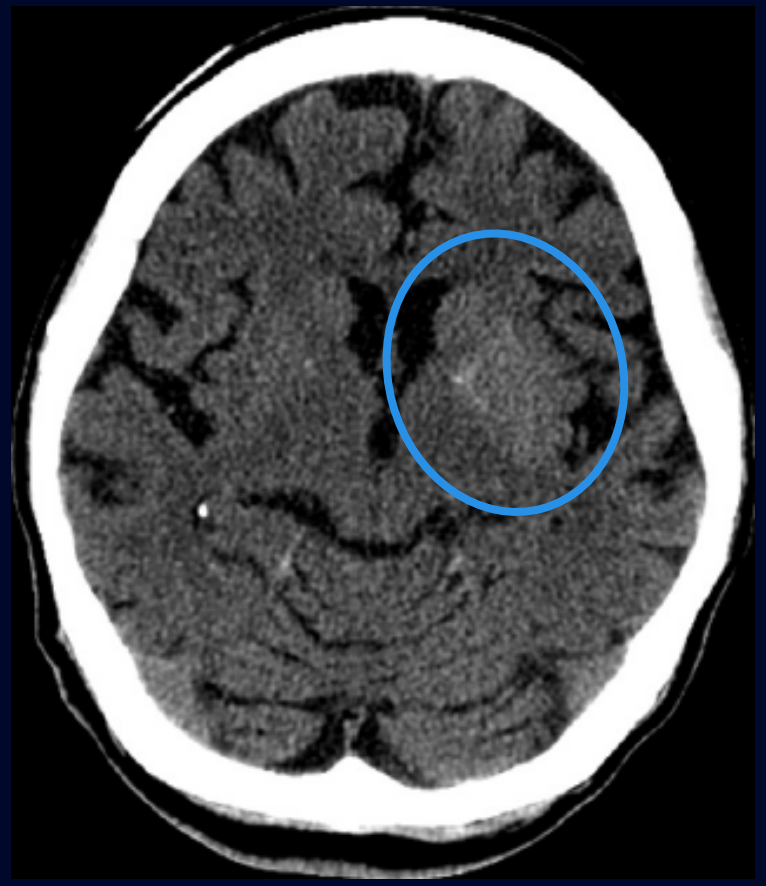

CT C -

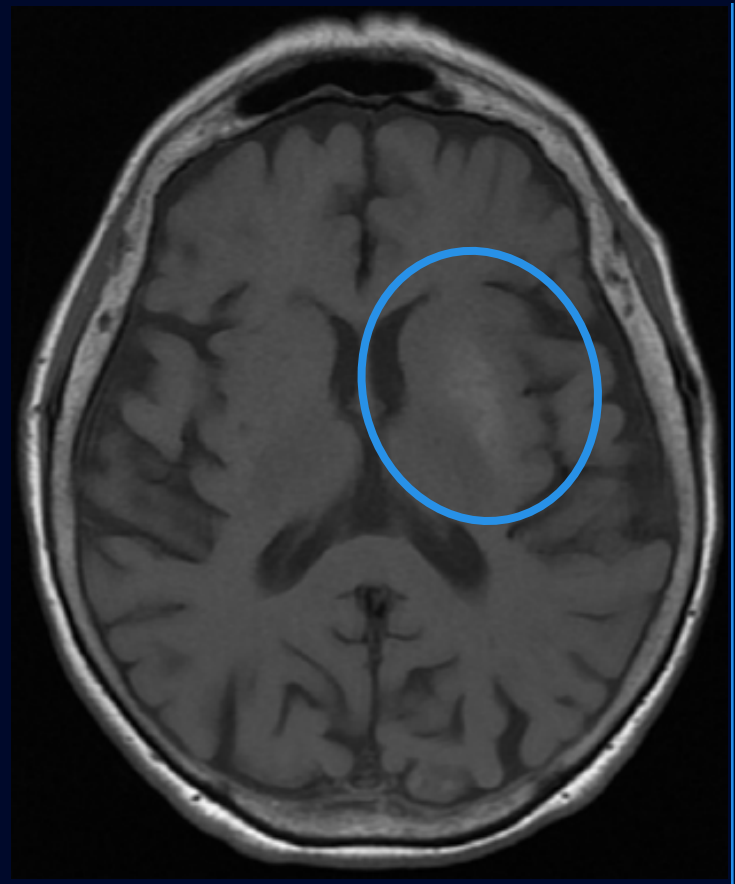

T1WI

- Hyperdensité du striatum au CT
- Hyperintensité T1 concomitante
  - **Trouvaille la plus spécifique de la maladie**
- Controlatéral aux symptômes

Tiré de Réf. 1

Imagerie

Hémiballisme hyperglycémique sans cétose

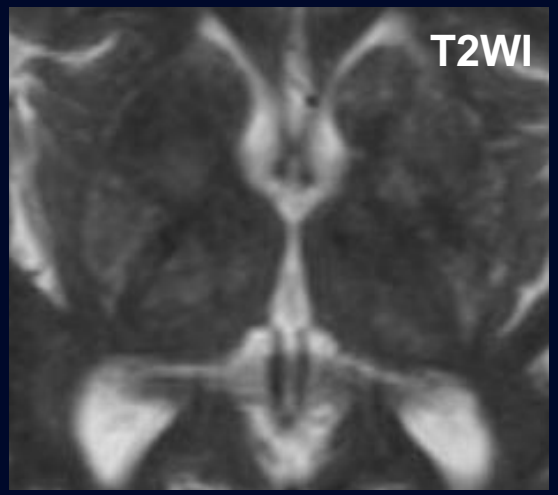

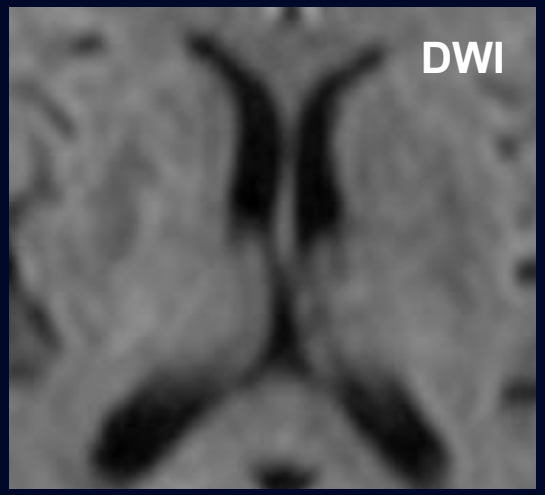

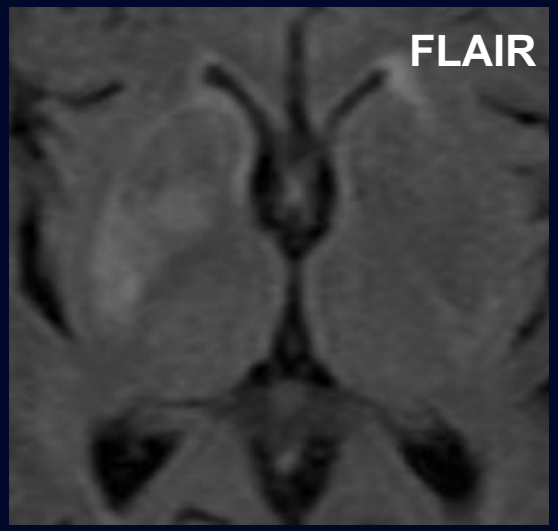

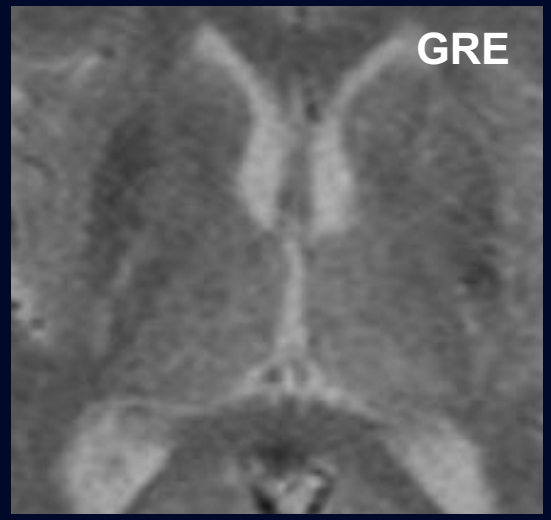

https://radiopaedia.org/cases/non-ketotic-hyperglycaemic-hemichorea-2

- Signal T2/FLAIR variable, mais généralement hypointense
- Peut restreindre ou non sur les séquences de diffusion
- Normalement, pas d'artéfact de susceptibilité paramagnétique

Diagnostic différentiel des
anomalies de signal des noyaux gris centraux

Cause	Salient Imaging Features: Primary Nuclei Affected	Salient Imaging Features: Other Areas of Involvement	Clinical History and Laboratory Features
Toxic Poisoning			
Carbon monoxide	GP (decreased ADC, late T1 shortening)	Delayed leukoencephalopathy	Suicide attempt, elevated serum level of carboxyhemoglobin
Methanol	Putamen (hemorrhagic)	WM edema	Accidental ingestion, optic neuritis, toxicity
Cyanide	Putamen (hemorrhagic)	. . .	Industrial accident, toxicity
Metabolic Diseases			
Liver disease	GP (T1 shortening)	Substantia nigra	Cirrhotic patients with spontaneous portosystemic shunts or a history of TIPS placement
Hyperammonemia	BG (decreased ADC)	Insular cortex, cingulate gyrus	Patients with acute exacerbation of hepatic encephalopathy, inborn errors of metabolism, elevated serum ammonia levels, or urea cycle metabolites in the serum or urine
Nonketotic hyperglycemia	Caudate nucleus and GP (T1 shortening, hyperattenuating at CT)	. . .	Diabetic patients with chorea, ballismus, or an elevated blood sugar level
Hypoglycemia	BG (decreased ADC)	Cortical involvement: hippocampus or diffuse pattern of involvement; WM involvement: commonly in the internal capsule, splenium of the corpus callosum, and so on	Diabetic patients with a therapeutic overdose, elevated blood sugar level, or toxicity*
Hypoxic ischemic encephalopathy	BG and thalamus (decreased ADC)	Cortical involvement: watershed infarcts or diffuse involvement; delayed leukoencephalopathy	Cardiac arrest, asphyxia, near drowning
Leigh disease	BG and thalamus (lactate at MR spectroscopy)	Periaqueductal region, cerebral peduncles	Elevated serum or CSF lactate levels, muscle biopsy for mitochondrial abnormalities, genetic analysis for specific mutations
Wilson disease	BG and ventrolateral thalamus (decreased ADC)	. . .	Kayser-Fleischer rings, low serum level of ceruloplasmin, hepatic abnormalities
Osmotic myelinolysis	BG and thalamus (variable ADC)	Pons: "trident sign" or "bat wing sign"	Alcoholic or malnourished patients, rapid overcorrection of hyponatremia
Wernicke encephalopathy	Thalamus (decreased ADC)	Periaqueductal region, mamillary bodies, tectal plate	Alcoholic or malnourished patients, low serum level of thiamine
Vascular Diseases			
Deep cerebral vein thrombosis	BG and thalamus (hemorrhagic, variable ADC)	Adjacent WM†	Dehydration, puerperium, oral contraceptive usage, infection
Arterial occlusion	Thalamus (decreased ADC)	Posterior cerebral artery territory: midbrain, occipital or temporal cortex‡	Sudden onset of localizing neurologic signs of stroke

(continued)

Tiré de Réf. 4

Diagnostic différentiel des
anomalies de signal des noyaux gris centraux (Cont.)

	Salient Imaging Features		
Cause	Primary Nuclei Affected	Other Areas of Involvement	Clinical History and Laboratory Features
Degenerative Diseases			
NBIA	GP ("eye of the tiger" sign [hyperintense center with hypointense rim])	. . .	Genetic analysis for PANK2 mutations
CJD	BG and thalamus (decreased ADC, "pulvinar sign" typical of variant CJD)	Cortex	Rapidly progressive dementia, myoclonus, CSF 14-3-3 protein, generalized periodic sharp wave complexes at electroencephalography, brain biopsy for definitive diagnosis
Fahr disease	BG and thalamus (heavy calcification at CT)	Dentate nuclei, subcortical WM	Normal serum calcium and parathyroid hormone levels exclude hypoparathyroidism and pseudohypoparathyroidism
Inflammatory and Infectious Diseases			
Neuro-Behçet disease	BG and thalamus	Brainstem, WM, spinal cord	Affected patients with uveitis or orogenital ulcers; patients in the eastern Mediterranean region, Middle East, or Japan
Flavivirus encephalitis	BG and thalamus (hemorrhagic)	Cortex, substantia nigra, red nucleus, pons, cerebellum	Patients in Asia (Japanese encephalitis), Australia (Murray Valley fever), or the Middle East or United States (West Nile fever); detection of antibodies at enzyme-linked immunosorbent assay of the serum or CSF
CNS toxoplasmosis	BG and thalamus (hemorrhagic, T2 shortening, lipid or lactate at MR spectroscopy)	Adjacent WM	Immunocompromised patients, findings of *T gondii* at serologic analysis
Neoplasms			
Primary CNS lymphoma	BG and thalamus (slightly hyperattenuating at CT, choline at MR spectroscopy, increased uptake at PET and SPECT	Adjacent and periventricular WM, subependymal spread	Immunocompromised patients
PBTG	Thalamus	. . .	Children and young adults
Neurofibromatosis type 1	GP (T1 shortening)	Cranial neurofibroma, optic glioma, or moya-moya disease	Café-au-lait spots, plexiform neurofibromas, or bone dysplasia

Note.—ADC = apparent diffusion coefficient, BG = basal ganglia, GP = globus pallidus, NF-1 = neurofibromatosis type 1, PET = positron emission tomography, SPECT = single photon emission computed tomography, TIPS = transjugular intrahepatic portosystemic shunt, WM = white matter.
*On rare occasions, abdominal CT is performed to evaluate for insulinoma. †MR venography is recommended. ‡MR angiography is useful.

Tiré de Réf. 4

Pronostic et traitement

- Bon pronostic
- Résolution progressive des symptômes et des anomalies radiologiques avec la normalisation de la glycémie et de l'hémoglobine glyquée
- Certains cas rapportés ont démontré de l'hémiballisme persistant pour plusieurs mois, mais de sévérité moindre.

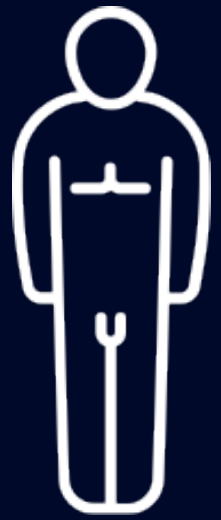

Suivi clinique

- Ajustement de la médication glycémique
- Diminution progressive de l'hémiballisme de son bras gauche et du ralentissement psychomoteur

IRM cérébrale de contrôle 2 mois plus tard

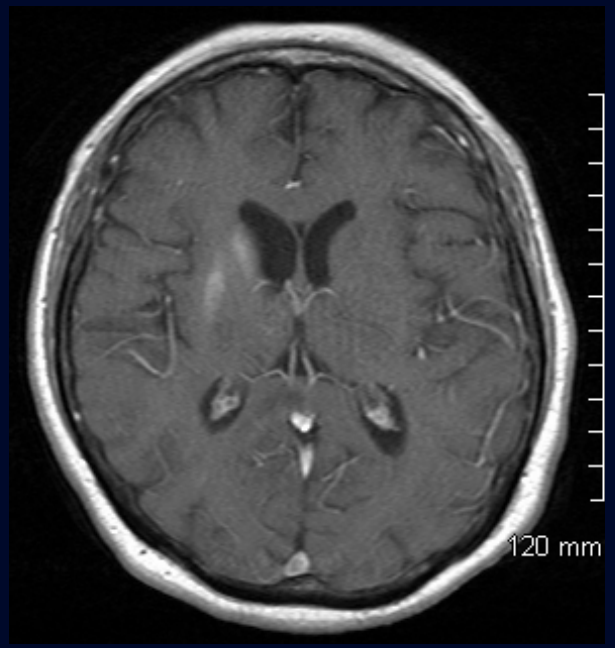

Mars 2017

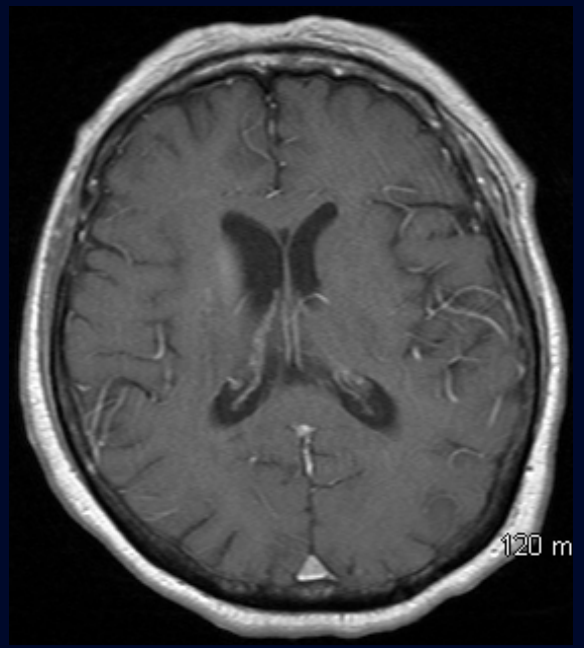

Mai 2017

Régression partielle des foyers d'hyperintensité T1 du noyau caudé et du putamen

Références

1. Cheema H, Federman D, Kam A. Hemichorea-hemiballismus in non-ketotic hyperglycaemia. J Clin Neurosci. 2011;18(2):293-4.
2. Lai PH, Tien RD, Chang MH, Teng MM, Yang CF, Pan HB, et al. Chorea-ballismus with nonketotic hyperglycemia in primary diabetes mellitus. AJNR American journal of neuroradiology. 1996;17(6):1057-64
3. Wintermark M, Fischbein NJ, Mukherjee P, Yuh EL, Dillon WP. Unilateral putaminal CT, MR, and diffusion abnormalities secondary to nonketotic hyperglycemia in the setting of acute neurologic symptoms mimicking stroke. AJNR American journal of neuroradiology. 2004;25(6):975-6.
4. Hegde AN, Mohan S, Lath N, Lim CCT. Differential Diagnosis for Bilateral Abnormalities of the Basal Ganglia and Thalamus. Radiographics. 2011;31(1):5-30. Baker-LePain
5. StatDx